980246 1911

Über 2 Fälle von Atresia ostii aortae congenita.

ugleich ein Beitrag zur Frage der Persistenz des runcus arteriosus communis und ihrer Unterscheidung von der Atresie der Ostia arteriosa.

Inaugural-Dissertation

zur

Erlangung der Doktorwürde

der

medizinischen Fakultät

der

gl. bayer. Friedrich-Alexanders-Universität Erlangen

vorgelegt von

Johannes Pietzsch

approb. Arzt aus Trautskirchen.

Tag der mündlichen Prüfung: 1. November 1910.

NÜRNBERG 1911.

Gedruckt bei Benedikt Hilz.

Gedruckt mit Genehmigung der medizinischen Fakultät.
Referent: Herr Prof. Dr. Hauser.
Dekan: Herr Prof. Dr. Specht.

Im folgenden sollen zwei Fälle von angeborner Atresie der Aorta genau mitgeteilt werden. Den ersten verdanke ich Herrn Prof. von Gierke (Prosektur des städtischen Krankenhauses in Karlsruhe), den zweiten aus der Sammlung des pathologischen Instituts in Erlangen Herrn Prof. Hauser. Fälle dieser Art sind bis jetzt noch immer relativ selten publiziert (nähere Zahlenangaben bei Herxheimer S. 450 ff.), sodaß sie schon dadurch ein gewisses Interesse beanspruchen; außerdem sind gerade sie derart, daß sie, bei weniger eingehender Untersuchung, leichter der Aufmerksamkeit entgehen, als es bei Atresie der Pulmonalis zu geschehen pflegt. Sie werden dann leicht zu der Auffassung führen, daß es sich um Persistenz des Truncus arteriosus communis handelt. Wir werden daher weiterhin zu prüfen haben, aufgrund welcher Merkmale wir zur Unterscheidung der Aorten- wie der Pulmonalis-Atresie von der Persistenz des Truncus gelangen können, und werden die in der Litteratur niedergelegten Fälle von Truncuspersistenz einer Revision unterziehen müssen.

Zunächst ist das Wichtigste über die normale Entwickelung kurz zu rekapitulieren, soweit es sich um den Truncus arteriosus und die großen Gefäße, die von ihm ausgehen, handelt. Stellen wir uns das ursprünglich einen mediangelegnen, geraden Schlauch bildende Herz vor, wie es in einem weitern Stadium seiner Entwicklung einen mehr dorsal und vorne gelegenen Vorhofsabschnitt aufweist, dann einen mehr ventral liegenden, von links und vorne (kranial) nach rechts und hinten (kaudalwärts) ziehenden Ventrikelteil, so sehen wir, daß aus diesem letzteren, und zwar aus seinem rechten Endabschnitt ventral ein großes, arterielles Gefäß nach vorne zieht; es weist bei seinem Ursprung eine

Erweiterung, den Bulbus, auf, zieht als Truncus arteriosus kopfwärts und gibt dann auf jeder Seite je ein Längsgefäß ab. Von jedem dieser beiden werden je 6, die Schlundbogen umgreifende Gefäße entsandt. Diese vereinigen sich dorsal wieder in je einen, längsverlaufenden Gefäßstamm, von dem ein Ast kopfwärts verläuft, während sich seine kaudale Fortsetzung schließlich mit der der andern Seite vereinigt, und so die unpaare, dorsale Aorta entsteht. Von den Schlundbogengefäßen behalten für die spätere Entwicklung nur das 3., 4. und 6. Paar Bedeutung; die übrigen werden frühzeitig zurückgebildet. Im Truncus arteriosus kommt es, ebenso wie im Vorhofs- und im Ventrikelabschnitt, zu einer Zweiteilung durch Septumbildung; diese tritt an den drei Abschnitten unabhängig von einander auf. Wir gehen nur auf die im Truncus näher ein und auf den Anteil, den sie an der Vervollständigung des Septums der Ventrikel nimmt. In dem Truncus, der zunächst vollkommen dem r. Ventrikelabschnitt angehört, entstehen zwei seitliche Endocardplatten, späterhin Wülste, die sich entgegenwachsen und schließlich sein Lumen in zwei Teile trennen. Die Trennungsebene behält nicht die gleiche Richtung bei, sondern erleidet eine spiralige Drehung; unten stehen die beiden Teilstücke des Truncus in sagitaler Richtung (vorn die spätre Pulmonalis, hinten die spätere Aorta), das trennende Septum steht frontal; oben ist die Pulmonalis nach links hinten, die Aorta nach rechts verschoben. Das Truncus-Septum dehnt sich von kranial- nach kaudalwärts (von oben nach unten) aus; zugleich weitet sich das dem Ventrikelteil zugewendete Ende des Bulbus nach links und hinten stärker aus, sodaß es jetzt nicht mehr, wie früher, nur über dem rechten Ventrikelabschnitt liegt. Die linke der im Truncus entstehenden Leisten wächst in den Ventrikelraum selbst hinein; sie gewinnt Vereinigung mit dem von kaudal her im Ventrikel aufsteigenden Septum (S. inferius) wie mit dem von dorsal, von der Vorhofsventrikelgrenze her vorwachsenden Septum intermedium (His); auf diese Weise wird das de-

finitive Septum membranaceum ventriculorum unter vorzugsweiser Beteiligung des Septum trunci gebildet. Nach Vollendung dieser Entwicklungvorgänge sind Truncus, Ventrikel und Vorhof in je zwei strikt abgegrenzte Systeme geschieden, die nur zwischen linkem und rechtem Vorhof noch bis kurz nach der Geburt durch das definitive Foramen ovale eine Kommunikation haben; die Aorta wird in den linken, die Pulmonalis in den rechten Ventrikel einbezogen. Die Tatsache, daß die Pars membranacea des Ventrikelseptums vorzugsweise vom Truncus-Septum ausgeht, ist durch embryologische Untersuchungen von His am Menschen und von Born an Säugern definitiv festgestellt, während Rokitansky, der Hühnerombryonen untersuchte, hier die Bedeutung des Septum trunci zu gering anschlug. Die neuen Ergebnisse werden für uns später wichtig sein. — Am Ostium arteriosum bestehen ursprünglich vier Semilunarklappen, die dadurch aus den vorausgehenden Endocardwülsten gebildet sind, daß diese an ihrer dem Herzen abgewendeten Seite durch den Rückschlag der Blutwelle ausgehöhlt werden; bei der Teilung in zwei Gefäße werden die beiden seitlichen Klappen zweigeteilt; es bekommt sodann die Pulmonalis die ursprüngliche vordere, die Aorta die ursprüngliche hintere Klappe, jedes der beiden Gefäße außerdem 2 seitliche Klappen als Teilstücke der ursprünglichen seitlichen Klappen; die Pulmonalis erhält so ihre zwei seitlichen hinteren, die Aorta ihre zwei seitlichen vorderen. — Die Umwandlung der Kiemenbogengefäße erhält uns nur vom 3., 4. und 6. Paar wichtige Teile (neuestes Schema nach Kollmann): die beiderseitigen ventralen Längsgefäße des 3. Astes liefern die Carotides externae; die Schlundbogenteile und die dorsalen Längsgefäße desselben aber die Carotides internae; der 4. Bogen bleibt links bis zur dorsalen Aorta ganz erhalten und liefert Aorta ascendens und Arcus aortae. Der Ursprung beider Subclaviae liegt ursprünglich hinter der Vereinigung sämtlicher Schlundbogengefäße zur dorsalen Aorta; späterhin nimmt die linke

Subclavia ihren Ursprung aus der Aorta, erst hinter der Einmündung des Ductus Botalli; die rechte wird später durch den vierten rechten Schlundbogenast versorgt, der seinen Zusammenhang mit der dorsalen Aorta aufgibt. Der 6. Bogen bleibt links bis nach dem Ende des Fötallebens mit der Aorta als Ductus Botalli in Konnex, er gibt außerdem nach hinten (kaudal) zu den Ast für die linke Lunge ab; rechts bleibt nur der Lungenast erhalten, während der dem Ductus Botalli gleichwertige Abschnitt früh oblitteriert.

Nach Beobachtungen am Menschen seien noch folgende Daten (s. Vierordt S. 11) angeführt:

4. Fötalwoche: Einfacher Truncus arteriosus, erste Anlage des Septum ventric. und kurz zuvor des Sept. atrior.

7. Fötalwoche: Sept. ventric. vollendet, ebenso Sept. atrior.

In den beiden (in Teilung begriffenen) Arterien beginnende Bildung der Semilunarklappen.

7.—8. Fötalwoche: Die beiden Gefäße vollkommen getrennt.

Der Ductus Botalli schließt sich zumeist innerhalb der ersten 3 Lebensmonate.

Der (normale) Schluß des For. ovale kann in den ersten 3 Lebensmonaten erfolgen, sich aber auch bis zum 2. Jahr hinausziehen.

Nach diesen für unsere spätern Betrachtungen notwendigen Bemerkungen seien unsere beiden Fälle mitgeteilt.

I. Fall: 4 Tage alter Knabe (Heinrich Heitzmann), von einer anscheinend vollkommen gesunden Mutter auf der Geburtsabteilung des städtischen Krankenhauses Karlsruhe geboren. Klinische Diagnose: Kongenitaler Herzfehler (?), Lebensschwäche. Aus der Krankengeschichte: Vom 2. Tag nach der Geburt an blaue Verfärbung der Extremitäten und Kurzatmigkeit, mitunter etwas nach-

lassend. Neigung zu Kollapstemperatur. Keine Durchfälle. Lungen frei.

Sektionsbefund: 51 cm langes, männliches Kind. Nabelschnur noch nicht abgefallen, z. T. eingetrocknet. Die äußeren Formen wohlgebildet. Zeichen der Reife vorhanden. Der Leib aufgetrieben und gespannt; Bauchdecken von derber Konsistenz; im Abdomen keine freie Flüssigkeit; die Därme wenig gebläht; der Leberrand überragt den Rückenbogen beträchtlich. Die Pleurahöhlen ohne Erguß und Verwachsung. Der Herzbeutel liegt in großer Ausdehnung frei. Die Venen in der obern Thoraxapertur und am Halse stark mit flüssigem Blut gefüllt. Das Gesicht blaurot. Im Herzbeutel einige Kubikzentimeter klarer Flüssigkeit.

Das Herz beträchtlich vergrößert. Eine Trennung in r. und l. Ventrikel äußerlich nicht angedeutet, die Spitze rund. An der Basis entspringt in der Mitte ein großes, kleinfingerdickes Gefäß, um das von beiden Seiten die Herzohren herumgreifen; das r. ist ebenso wie der zugehörige Vorhof stark erweitert, das l. ist klein.

Nachdem in situ die Venen präpariert sind und sich die normale Zusammensetzung und die Mündung der obern und untern Hohlvene, sowie der Vena magna cordis in den rechten, der Lungenvenen in den linken Vorhof ergeben hat, und nachdem die peripheren Arterienverhältnisse sich ebenfalls als normal erwiesen haben, werden Hals- und Brustorgane im Zusammenhang herausgenommen. Das an beiden Kanten aufgeschnittene Herz zeigt einen einheitlichen Kammerraum, sodaß die Schnitte über die Spitze hinweg verbunden werden. Man sieht nun ein großes Atrioventricularostium, das durch andeutungsweise in 3 Gruppen angeordnete Klappensegel begrenzt wird. Zu diesen führen stark entwickelte und in das Lumen vorspringende Papillarmuskeln. Durch dieses Ostium gelangt man in den dilatierten und mit hypertrophischer Muskelwand versehenen rechten Vorhof: dieser weist, außer den Mündungen der oberen und untern Hohlvene, sowie der durch eine halb-

mondförmige Falte verschlossenen großen Herzvene, noch nach links zu eine bleistiftdicke, von einer bogenförmigen Falte begrenzte Öffnung auf, die dem Foramen ovale entspricht und durch das Septum aus dem kleinen linken Vorhof führt. In diesen münden die Lungenvenen. Nach den übrigen Seiten ist der linke Vorhof völlig abgeschlossen, eine Andeutung des Mitralostiums, von Mitralsegeln oder einem linken Ventrikel ist nicht zu finden.

Vorn aus dem großen Ventrikel entspringt ein einheitlicher Arterienstamm, der durch 3 halbmondförmige Klappensegel von dem Ventrikel abgegrenzt ist. Öffnungen von Coronarostien sind in dem Stamme nicht nachweisbar. Etwa 1 cm über den Klappen geht nach der rechten Seite zu die rechte Pulmonalarterie, dicht darüber nach links die linke ab. Der Hauptstamm setzt sich nach oben in den Aortenbogen fort; seine Wand wird aber etwas unregelmäßiger und runzlicher. Diesem Bogen sitzt oben eine unregelmäßige Ausbuchtung an, von der mehrere Arterienäste abgehen. Beim genaueren Präparieren sieht man nach rechts zu einen größeren, anfangs etwas erweiterten Ast abgehen, der sich nach etwa 2 cm in r. Subclavia und Carotis spaltet, also der Art. anonyma entspricht. Nach links zu entspringt die l. Carotis, während die l. Subclavia vom Aortenbogen selbst, direkt neben dem andern Arterienlumen abgeht. Nach abwärts setzt sich die absteigende Aorta in gewöhnlicher Weise fort und läßt regelmäßige Ursprünge der Interkostalarterien erkennen. Erst bei genauester Untersuchung gelingt es, direkt hinter dem Arterienhauptstamm einen feinen Strang freizulegen, der ein für eine feine Sonde durchgängiges Lumen hat und nach oben zu mit einer feinen Öffnung von dem Anfang der Art. anonyma entspringt, während er sich nach unten zu, vor der rechten Lungenarterie verlaufend, bis in die hintere Ventrikelwand, in den Winkel zwischen Kammer und den beiden Vorhöfen, verfolgen läßt; hier teilt er sich rechtwinklig in zwei Äste, deren einer nach links zwischen Pulmonalis und linkes Herzohr zieht und mit Zweigen die linke Seite

und Vorderwand des Herzens versorgt, während der rechte Ast zwischen Pulmonalis und rechtem Herzohr verläuft und sich an der rechten Herzseite und der Hinterwand verästelt. Mit Abgabe dieser beiden Coronararterien erreicht das erwähnte, der Aorta ascendens entsprechende Gefäß sein Ende, ohne eine Andeutung eines Ostiums oder von Klappen erkennen zu lassen. — Die Lungen sind sehr blutreich und fest. Stücke der verschiedenen Abschnitte schwimmen im Wasser. Der Thymus ist nicht besonders vergrößert, die Schilddrüse ziemlich groß und sehr blutreich. Sonstige Halsorgane o. B. Milz nur wenig vergrößert, aber sehr derb; Schnittfläche blutreich, blaurot, fest; Lymphknötchen deutlich. Nebennieren o. B. Nieren zeigen Renculi-Zeichnung, an den Papillen kleine Harnsäureinfarkte; gelbe, fetthaltige Rinde und blaurote, feste Marksubstanz. Beckenorgane o. B. Vorhaut durch Phimose verengt. Magen und Darm zeigen etwas blutreiche Schleimhaut, Gallenwege intakt. Die Leber groß, von platter Oberfläche und marmoriertem Aussehen; auf der Schnittfläche gleichmäßige, gelbe Farbe, an andern Stellen rote Acini und gelbe Peripherie. Am Schädel und Gehirn nichts Bemerkenswertes.

Die weitere Untersuchung des (in Formalin fixierten) Präparates ergibt noch folgendes: Linker Vorhof: bei Betrachtung von ihm aus zeigt sich die die Vorhöfe (bis auf das bleistiftdicke Foramen ovale) trennende Membran als größtenteils durchscheinend, nach hinten deutlich begrenzt durch einen vorspringenden, nach vorne konkaven Muskelsaum. An der Basis des Vorhofs nur eine kleine, trichterförmige Vertiefung, kein deutliches Rudiment der Mitralis. Von den beiden aus der rudimentären Aorta ascendens entspringenden Coronarien läuft die rechte zwischen dem großen Gefäß und dem r. Herzohr nach vorn und abwärts, die andre biegt nach links hinter das große Gefäß und kommt dann zwischen ihm und dem l. Herzohr zum Vorschein. Zwischen den Ursprüngen der Coronarien findet sich eine etwa 3 mm tiefe Ein-

senkung, die als blinde Endigung der Aorta anzusehen ist. Um ein etwa vorhandenes Rudiment eines linken Ventrikels aufzufinden, wird in die unterhalb des linken Vorhofs liegende Wand des großen Ventrikels an mehreren Stellen längs inzidiert; an einer läßt sich in etwa 2 mm Tiefe ein längsverlaufender Spaltraum darstellen; die Wand ist scheinbar glatt, jedoch nicht glänzend; Blutgerinnsel sind im Innern nicht nachweisbar, es besteht überall die gleichmäßig helle Farbe, die das Präparat sonst zeigt. Da es zunächst zweifelhaft erscheint, ob ein präformierter oder ein artefizieller Hohlraum vorliegt, wird (auf meine Bitte durch Herrn Prof. v. Gierke) die mikroskopische Untersuchung vorgenommen: sie ergibt keinerlei Endocardauskleidung, sondern nur abgerissene Muskelfasern an der angenommenen Innenwand eines Ventrikelrudiments. Wir glauben daher, die Existenz eines Rudiments des linken Ventrikels gänzlich ausschließen zu dürfen, und nehmen das Vorhandensein eines einzigen Ventrikels für diesen Fall an.

II. Fall: Präparat, die Hals- und Brustorgane eines 51 Stunden nach der Geburt verstorbenen Mädchens (Babetta Vestner aus Erlangen) im Zusammenhang zeigend. Das Protokoll über die (am 11. IX. 1899) poliklinisch vorgenommene Sektion ergibt über das Herz relativ kurze Angaben (das einheitliche, aus dem großen Ventrikel hervorgehende arterielle Gefäß wurde als gemeinsamer Truncus arteriosus bezeichnet), von sonstigen Veränderungen sind notiert: Diffuse rote Induration der Lungen (Stauungsinduration), sehr blutreiche Leber, abnorme Größe der Nebennieren und der Schilddrüse. Als ich auf die freundliche Aufforderung des Herrn Prof. Hauser die Sammlung angeborner Herzfehler im Erlanger pathologischen Institut durchsah, konnte ich feststellen, daß hier ein dem eben beschriebenen fast durchweg gleichender Fall von Aortenatresie vorliegt. Nach dem Kaiserling-Präparat gebe ich die folgende Beschreibung:

Das Herz, das von vorne keinen Längssulcus erkennen läßt, ist bedeutend vergrößert: die Ventrikelbreite beträgt an der Herzbasis 6 cm; die Länge, vom Ursprung des einen großen Gefäßes bis zur Spitze gemessen, 4 cm. Es liegt scheinbar nur 1 Ventrikel vor; er ist stark dilatiert, die Wandstärke schwankt zwischen 5—9 mm. Aus dem erweiterten, mehr nach links gelegenen Conus entspringt ein einziges, starkes, gut bleistiftdickes arterielles Gefäß, mit 3 zarten Semilunarklappen versehen; über diesen sind keine Coronarienursprünge zu finden. Der r. Vorhof ist stark erweitert, mit dem viel kleineren linken steht er durch ein bleistiftdickes, vorn unten im Septum atriorum befindliches Loch in Verbindung. Aus dem r. Vorhof führt ein sehr weites venöses Ostium mit einer dreizipfligen, an starke Papillarmuskeln angehefteten Klappe in den Ventrikel. Die Klappe ist an den meisten Stellen zart, weißlich, ohne Verdickung; nur an einigen wenigen Stellen zeigt sich die Klappe wie auch ihr freier Rand durch blaßrötliche, flache Einlagerungen in ihre Substanz, die bis linsengroß werden, in ganz umschriebener Ausdehnung verdickt; dabei ist an diesen Stellen die Oberfläche fast ebenso glatt wie anderwärts, von vorspringenden Rauhigkeiten ist nichts zu entdecken. An den sonst ganz zarten Sehnenfäden finden sich vereinzelt aneinandergereihte, rundliche Knötchen von glasartig hellem Aussehen, von nicht einmal Stecknadelkopfgröße. Trotz dieser Veränderungen macht es den Eindruck, als müßte die Tricuspidalis zunächst vollständig dem Abschlusse haben genügen können, wenn nicht weiterhin, zugleich mit der starken Dilatation der r. Vorhofs- und der Ventrikelhöhle, auch das Ostium venosum enorm erweitert worden wäre. — ½—1 cm oberhalb der Semilunarklappen geht aus der großen Arterie erst nach rechts, dann etwas höher nach links je ein Lungenast ab; dann verengt sich das Gefäß ein wenig (die Innenwand wird zugleich dicker und runzlich) und geht weiterhin in die zarte, mit regelmäßigen Ursprüngen der Interkostalarterien versehene Aorta descendens über.

Von dem verengten, gerunzelten Teil geht nach rechts hin ein zylinderförmiges Ansatzstück ab von etwa 1 cm Länge. Dieses gibt ganz rechts nach oben hin die Anonyma ab, die sich bald in die r. Subclavia und Carotis teilt. Der Ursprung der l. Carotis ist infolge des Verlaufs des Schnittes nicht deutlich erkennbar. Die linke Subclavia geht hinter dem verengten Teil am Übergang in die Aorta descendens ab. Unterhalb der Ursprungsstelle der Anonyma entspringt aus dem vorhin genannten zylindrischen Ansatzstück ein feines, für eine dünne Sonde durchgängiges Gefäß; es zieht, nach rechts und hinten von dem großen Gefäßstamm liegend, nach abwärts, geht vor dem rechten Lungenarterienast vorbei und steht dann, in der Höhe der Semilunarklappen des großen Gefäßes, der Berührungsstelle zwischen der rechten und linken hinteren am nächsten; hier gibt es dann eine rechte Coronararterie ab, ein zweiter Ast führt nach links und hinten um die große Arterie, die Pulmonalis, herum und ist hier sondierbar bis zu der Stelle, wo er als Coronaria sin. zwischen Pulmonalis und linkem Herzohr vortritt. Direkt unterhalb der Abgabe der Coronarien endet das Gefäß blind in der Muskulatur des (rechten) Ventrikels an der Hinterseite des Pulmonalkonus. Im linken Vorhof findet sich dicht neben dem Septum eine kleine, trichterartig eingesenkte Partie, die in ihrer ganzen Gestalt einer rudimentären, verwachsenen Mitralis ähnelt. Es sind keine besonderen Verdickungen des Endocards des linken Vorhofs vorhanden. — Schneidet man unterhalb des linken Vorhofs die Ventrikelmuskulatur ein, so findet sich in etwa 3 mm Tiefe ein spaltförmiger Hohlraum, mit kleinen Blutpigmentpartikeln im Innern; die Wand ist bräunlichrot durch das Pigment gefärbt, auf ihr scheint durch kleine, längsverlaufende Niveaudifferenzen eine trabekuläre Struktur angedeutet. Dieser Hohlraum verläuft in einer Länge von nahezu 2 cm nach abwärts und endet etwa 1 cm oberhalb der Herzspitze. Ein Zusammenhang mit dem großen (rechten) Ventrikel ist nicht nachweisbar, ebensowenig mit dem kleinen

arteriellen Gefäß. Daß es sich bei diesem Spaltraum um ein Kunstprodukt handelt, ist infolge des in ihm enthaltenen Blutpigments wenig wahrscheinlich; allerdings konnte bisher der Nachweis einer Endocardbekleidung der Wand nicht bei der mikroskopischen Untersuchung erbracht werden. Es wäre jedoch möglich, daß diese verklebt gewesen und bei der Präparation durch Abreißen beschädigt worden wäre. (S. Anmerkung am Schluß.)

Wir konnten also in unsern beiden Fällen einen nahezu überall einheitlichen Befund feststellen: Die Venenverhältnisse sind normal. Es bestehen 2 Vorhöfe: ein großer rechter, der durch eine dreizipfliche Klappe in den scheinbar einheitlichen, weiten Ventrikel führt; daneben ein kleiner linker Vorhof, mit dem rechten Vorhof durch ein bleistiftdickes Foramen ovale in Verbindung stehend, dagegen ohne Zusammenhang mit einem Ventrikel; in dem 1. Fall besteht anstelle der Mitralklappenöffnung nur eine kleine Vertiefung, in dem 2. scheinbar ein Rudiment der verwachsenen Mitralis. Aus dem (scheinbar einheitlichen) Ventrikel geht ein einziges großes Gefäß mit 3 Semilunarklappen, ohne Ursprünge von Coronarien ab; es gibt zunächst nach rechts, dann nach links einen Lungenast ab, verengt sich mehr oder weniger und geht dann in die Aorta descendens über. Dem verengten Teil sitzt nach rechts hin eine kugelige Vorwölbung oder ein zylindrischer Anhang an: aus diesem gehen die Anonyma und die linke Carotis ab, während die linke Subclavia erst hinter der Vereinigung des aufsteigenden Truncus mit der Aorta descendens entspringt. Rechts seitlich hinter der großen aufsteigenden Arterie verläuft ein feines Gefäß, von der Stärke einer dünnen Sonde; es entspringt dicht unterhalb der Anonyma, läuft bis zur Herzbasis und endet hier, hinter der Gegend der Semilunarklappen des großen Gefäßes, in Form eines kleinen Blindsacks, nachdem es direkt vorher die beiden Coronarien abgegeben hat. In dem 2. Fall fand sich in der dicken Ventrikelwand ein länglicher Spaltraum, mit Blutpigment im Innern, ohne Zusammenhang mit dem l. Vorhof, dem

großen Ventrikel und dem kleinen arteriellen Gefäß; er wird mit einer gewissen Wahrscheinlichkeit als Rudiment des linken Ventrikels angesprochen werden dürfen. In dem 1. Fall müssen wir einen einheitlichen Ventrikel annehmen.

Das Bild des Gefäßverlaufes kann als ein für den Verschluß der Aorta an ihrem Ostiom typisches bezeichnet werden. Das große arterielle Gefäß entspricht bis zum Abgang der beiden Lungenäste dem Stamm der Arteria pulmonalis, von hier bis zum Übergang in die absteigende Aorta dem Ductus Botalli, der schon Neigung zu seiner normalerweise eintretenden Verengerung zeigt; das kleine, die Coronarien abgehende Gefäß ist als stark verengte, in der Gegend der Klappen verschlossene Aorta ascendens aufzufassen, das die Anonyma und l. Carotis abgebende stärkere Stück als der Arcus aortae, der mit dem Ductus Botalli wie mit der Aorta descendens in offner Verbindung steht. Dieser Bogen wie die von der rudimentären Aorta ascendens abgehenden Coronarien mußten natürlich ihr Blut rückläufig unter Umkehrung der Stromrichtung durch den offenen Ductus Botalli zugeführt erhalten.

In die Augen springender wird die Bedeutung des die Coronarien versorgenden kleinen Gefäßstämmchens als Aorta ascendens, wenn wir Fälle ansehen, wo der Stamm weniger stark verengt ist, wie bei Förster, Tafel 19, Fig. 1—3, oder wo eine enge Aorta bei weiter Lungenarterie vorliegt, wie es Preisz, Fall 1, beschrieben und abgebildet hat: hier bestand ebenfalls Größenunterschied der Vorhöfe zugunsten des rechten; aus dem einzigen Ventrikel ging die Pulmonalis (8 mm Durchmesser) und hinter ihrer linken Hälfte die Aorta mit 2 mm Durchmesser ab, die am Bogen, von der Abgangsstelle der Anonyma an, schon normale Weite zeigte. Der Arcus aortae und ebenso, durch den weiten Ductus Botalli, die Pulmonalis setzten sich in die Aorta descendens fort. Es bestand nur ein Atrioventricularostium mit 3zipfliger Klappe. Es bestand kein Septum ventriculorum, dagegen war das Septum trunci vollständig ausgebildet, nur daß es

1. in einer Ebene von hinten rechts nach vorne links lag, also zur normalen Richtung fast einen rechten Winkel bildend, und daß es 2. den Truncus in 2 höchst ungleiche Teile trennte. Auch der unterhalb der Semilunarklappen liegende Teil des Septum trunci (cf. Born gegen Rokitansky) war ausgebildet: zwischen beiden Ostien der Arterien lag unterhalb der Semilunarklappen eine (3 mm hohe) Querleiste, die somit eine kurze hintre und linke Wand des Conus pulmonalis bildete, und sie verlief nach abwärts mit 2 Schenkeln, deren einer sich nach rechts hinten unten im Fleische der rechten Kammerwand verlor, während der andre vorn und etwas links in einen nach der Herzspitze ziehenden Muskelbalken überging. — Erweiterung des Ductus Botalli war die natürliche Folge der Verengerung der aufsteigenden Aorta, deren Ostium hier noch durchgängig war; daß die Richtung des Blutstroms auch hier im Aortenbogen, der vom Ductus Botalli gespeist wurde, eine umgekehrte sein mußte, ist selbstverständlich.

Wir haben also schon hier, bei Stenose der Aorta, ein ganz gleiches topographisches Verhältnis und schon ähnliche Verhältnisse der Blutverteilung, wie bei der Atresia ostii aortae.

Das typische Schema des Gefäßbildes muß als wichtig für die Unterscheidung von jenen Fällen gelten, wo das Septum trunci nicht gebildet wurde. Derartige Fälle scheinen in der Litteratur häufiger angenommen worden zu sein, als sie wirklich vorkommen. Es sind 2 Irrtümer möglich: 1. Wenn das vom Bogen abgehende, die Coronarien an der Herzbasis abgebende und dann blind endende Gefäß trotz seiner Dünne gefunden wird, kann es als hoch entspringender Stamm der Coronarien angesehen, und das eine große, dem Herzen entspringende Gefäß als Truncus arteriosus communis falsch gedeutet werden. 2. Wenn das feine Gefäß hinter der Pulmonalis nicht bemerkt, zugleich aber dem Fehlen der Coronarostien oberhalb der Klappen dieses einen großen Gefäßes keine Beachtung geschenkt wird, so kann dieses ebenfalls als Truncus

arteriosus communis benannt werden. Fälle, die diese Verhältnisse in der Beschreibung nicht berücksichtigen, lassen keine klare Klassifizierung zu und bleiben Casus obscuri. Wo für einen einzigen arteriellen Truncus, der sich durch den Bogen in die Aorta descendens fortsetzt, nichts von 2 Coronarursprüngen oberhalb der Klappen erwähnt wird, wo aber dicht darüber aus ihm je ein Lungenast seitlich, meist nach hinten hin, abzweigt, da besteht stets der Verdacht, daß es sich nicht um Truncuspersistenz handelt, sondern um übersehene Atresia ostii aortae mit vikariierendem Eintreten der Pulmonalis. Hierbei genügt jedoch ein Coronarostium oberhalb der Klappen nicht, um dem Gefäß den Charakter als Pulmonalis zu nehmen (vgl. später die Fälle Konstantinowitsch, Buhl, Hochsinger), sondern diese kann hier, durch ungleiche Teilung des Truncus, einen ursprünglich der Aorta gebührenden Anteil mit einer Coronaria überkommen haben. Bei Truncuspersistenz muß außerdem auch noch ein Defekt der Scheidewand der Ventrikel dicht unterhalb der Gegend der Semilunares verlangt werden (Defekt des in den Ventrikel vorwachsenden Truncusseptums). Außer totalem Fehlen des Truncusseptums, das mir sehr selten scheint (ich kenne nur die Fälle Buchanan und Preisz 16), kann noch partielle Truncuspersistenz bestehen, sodaß also vor dem Arcus, oberhalb der Semilunares, die unter sich einen Septumdefekt, über sich 2 Coronarursprünge haben, noch ein Stamm aus dem einfachen Truncus austritt und sich dann in 2 Lungenäste teilt (Hyernaux, Rokitansky 4 und 10, Krause 2 etc.). Weiteres wird später noch bei dem Bild der Gefäßverteilung, wie es die Pulmonalatresie bietet, zu besprechen sein.

Es sei zunächst noch auf einige, für unsern Fall in verschiedener Hinsicht besonders interessante Fälle von Atresia ostii aortae näher eingegangen. Es kann dabei nicht meine Absicht sein, alle Fälle, besonders die älteren, die Rauchfuß, Vierordt, Herxheimer näher anführen, noch einmal zu rekapitulieren.

Das Wichtigste über einige andere neuere Fälle wird weiterhin noch tabellarisch zusammengestellt.

I. Clark (Obduzent Owen): a) Nach Baumgarth (zitiert aus Taruffi): 3täg. Kind. 1 Ventrikel, 2 Atrien mit offnem Foramen ovale. Ostium venos. sin. oblitteriert. Aus dem gemeinsamen Ventrikel kommt ein Truncus arteriosus, von dem 2 Arteriae pulmonales entspringen. Die Arteriae coronariae kommen aus der Anonyma. b) Nach dem Original: Herz kleiner als normal. Beide Herzohren umgreifen einen großen arteriellen Truncus, die Pulmonalis; ihr dem Ductus Botalli entsprechender Teil setzt sich nicht nur in die Aorta descendens fort, sondern auch in den aufsteigenden Teil, der die Anonyma und l. Subclavia abgibt. Ein kleines Gefäß steigt, wie ein vom untern Teil der (r.) Subclavia nach abwärts ziehender Ast, zum Zwischenraum zwischen der Basis des großen art. Truncus und dem r. Vorhof hinab und entsendet die Coronarien (Nachweis mit Quecksilberinjektion). L. Vorhof kleiner als normal, rechts von normaler Größe und Form. Runde Öffnung im obern Teil des Sept. atrior. „Eine kleine Grube an der Basis des l. Vorhofs führt in die Substanz der dicken Wände des einzigen Ventrikels, aber nicht in dessen Höhle; dies ist die einzige Andeutung einer eigenen Atrioventrikularöffnung; alles Blut mußte in den rechten Vorhof übergehen.“ „Der obre Teil des gemeinsamen Ventrikels wird schräg, von vorn nach hinten, durchkreuzt von einem dicken Muskelbogen, der mit einigen kurzen, fleischigen Säulen sich vom vordern Teil des Ventrikels erhebt und auf gleiche Weise hinten endet. Der einzige art. Truncus erhebt sich hinter diesem Muskelbogen.“ 3 Semilunarklappen im Truncus. Die Tricuspidalklappe dehnt sich auf $^3/_4$ der Atrioventrikularöffnung aus, fehlt auf der äußersten r. Seite. Die Pulmonalaterien entspringen getrennt von der Hinterwand des Truncus. Der kurze Stamm der Anonyma gibt beide Carotiden und die r. Subclavia ab und außerdem das genannte kleine, absteigende Gefäß, „offenbar ein Rudiment der

Basis der aufsteigenden Aorta, das die Coronarien liefert".

Hier ist zweierlei interessant: 1. daß es nach den Angaben in der Litteratur wie nach dem Zitat aus Taruffi den Anschein erweckte, als habe Owen den Fall als hohen Ursprung der Coronarien mit Persistenz des Truncus arteriosus gedeutet, während er, nach dem Original, die richtige Deutung hat; 2. scheint interessant die Angabe, daß man von der Basis des linken Vorhofs durch eine grubige Vertiefung in die Substanz der dicken Ventrikelwand, aber nicht in die Ventrikelhöhle gelange. Es ist mir wahrscheinlich, daß hier ein rudimentärer linker Ventrikel vorlag, bei dem nicht, wie sonst mehrfach, die Mitralis ganz undurchgängig war.

II. Jost, Fall I. Neugebornes Zwillingskind (mit Lippengaumenspalte, Mißbildungen von Fingern und Zehen). Herz verbreitert, ohne Längssulcus. R. Ventrikel stark erweitert, l. Vorhof normal weit. Anscheinend nur 1 großes art. Gefäß vom Herzen abgehend, nach Lage und Richtung der Pulmonalis entsprechend. Im Septum atrior. vorn erbsengroße Lücke, von der Klappe frei gelassen. Tricuspidalostium weiter als normal; Zipfel groß, an den Rändern etwas knotig gequollen, Sehnenfäden äußerst zart. R. Ventrikel sehr weit, Muskulatur hypertrophisch; er reicht bis an die linke Herzkante, sodaß zunächst nur 1 Ventrikel vorhanden scheint. Das große Gefäß ist oberhalb der Semilunarklappen 3 cm breit. 2 mm oberhalb der Klappen geht ein Gefäß von 4 mm Durchmesser zur r. Lunge ab, ein ebensoweites zur l. Intima des großen Gefäßes zunächst zart, glatt. Weiterhin wird sie dicker, wulstig; der Umfang wird rasch von 3 cm auf 1,3 cm reduziert; die Wulstung und Verengerung nimmt weiter zu: dieser enge, 9 mm lange Gefäßteil entspricht dem Ductus Botalli. Er mündet weiterhin in die Aorta descendens, etwas unterhalb der l. Subclavia. Von der Einmündungsstelle etwas weiter nach rechts gehend trifft man auf einen in Form und Weite normalen Arcus aortae von 9 mm

Länge; aus ihm gehen von l. nach r. die l. Carotis und dann die Anonyma in normaler Weise ab. „Gerade der Einmündungsstelle der Anonyma gegenüber mündet nun aber ein weiteres Gefäß, vom Herzen aufsteigend, in die Aorta ein, dessen Lumen viel enger als das des Arcus aortae und der von ihm abgehenden Gefäße. Es verläuft an der rechten Seite des Pulmonalarterienstamms, ihm unmittelbar anliegend. Durchmesser kaum 2 mm. Es ist in der Länge von 15 mm rechts neben der Pulmonalis sichtbar.“ Nachdem es an die Basis des Herzens getreten, gibt es hier 2 kleine Äste zum r. Ventrikel ab, geht dann hinter dem Pulmonalstamm hindurch, um gegen diejenige Muskelportion zu treten, die normalerweise dem l. Ventrikel angehören sollte. Hier endet es mit einer geringfügigen ampullären Erweiterung blind, nachdem es die beiden Coronarien abgegeben, deren vordere ungemein dünn und zart. Eine Einmundung in einen Ventrikel fehlt. — L. Vorhof aufgeschnitten: in der Größe reduziert, Wand normal. Lungenvenen normal weit. L. Atrioventrikularostium fehlt vollkommen, Vorhof endet am untern Ende blind in Form einer ganz seichten, trichterförmigen Vertiefung, die von außen am Herzen als oberflächliche Hervorragung deutlich wird. Keine Andeutung von Mitralzipfeln. Durch Einstich in die Muskelmasse des Ventrikels an einer Stelle zwischen linkem Herzohr und vorderer Kranzarterie, die von außen als leicht verdickt auffällt, wird eine spaltförmige Höhle freigelegt, in der Verlängerung der Höhle der rudimentären Aorta; Breite 2, Länge 14 mm. Grenze gegen den r. Ventrikel (= Septum ventric.) vollkommen gleichmäßig, wie das normale Septum; laterale Wand des linken Ventrikels mit feinen Trabekeln. Von der Höhle kein feinster Ausgang nach dem r. Ventrikel oder dem Aortenrudiment zu finden. Es ist daher von großer Bedeutung, daß sich die Höhle mit geronnenem Blut angefüllt fand. Innenfläche der Höhle zart, ohne Verdickungen und Trübungen. (Sonst noch Ureterverschluß). — J. erklärt seinen Fall, trotz der vollständigen Septumbil-

dung (s. unten), als nicht auf entzündlicher Basis entstanden. — Auffallend ist die fast völlige Übereinstimmung mit unserm 2. Fall, nur daß das Rudiment des linken Ventrikels hier besser ausgeprägt war (und nicht solange unter der Wirkung der Konservierungsflüssigkeit gestanden hatte).

III. v. Konstantinowitsch. (Aus dem Institut von Chiari in Prag; bei Herxheimer nicht zitiert.) Mädchen; nach 2 Tagen Dyspnoe und Cyanose, mit 2½ Tagen gestorben. — Leicht ikterisch. R. Lunge ohne Lappung, l. nur vorn mit einer tiefern Inzisur. R. kein eparterieller Bronchus. Abnorme Leberverhältnisse, Adhäsionen der Lebergegend; freie Tubenenden verschlossen; Sigmaschlinge abnorm lang.

Herz normal groß; größter Durchmesser über die Mitte des Ventrikels, nicht an der Basis; Gegend der Herzspitze abgerundet. R. Aurikel größer, Wand verdickt; die l. normal groß. In der Mitte der Basis, entsprechend der sonstigen Ursprungsstelle der Pulmonalis, entspringt ein in seinem Anfangsteil weites Gefäß von ca. 1 cm Durchmesser; es steigt, sich allmählich etwas verengend, nach oben und geht, bogenförmig über den l. Bronchus nach links hinten sich wendend, in die Aorta descendens über. Nach Eröffnung des Herzens zeigt sich, daß ein Septum ventric. wie atrior. fehlt. Ein nach dem l. Herzrand hin (wie beim Embryo in einem gewissen Entwicklungsstadium) gelegenes venöses Ostium mit 2 Klappen vorhanden. — Aus der r. Seite der Kammer entspringt das große arterielle Gefäß mit 3 Semilunarklappen, angeordnet wie bei einer normalen Pulmonalis. Im Sinus Valsalvae der l. seitlichen Klappe ist ein Conorarostium sondierbar. 2 cm oberhalb der Kommissur der beiden hintern Semilunares findet sich die Abgangsstelle des r. Lungenarterienastes, unmittelbar darüber und davon getrennt die des l. An der Konvexität des bogenförmigen Abschnitts zeigen sich auf ein kleines Areal zusammengedrängt, doch getrennt, die Abgänge der großen Gefäße, von r. nach l.: Anonyma, Carot. sin. und

Subclavia sin. Weiterhin entspricht der Verlauf des großen Gefäßes dem einer normalen Aorta descendens. Vom Anfangsstück der Anonyma, die an dieser Stelle eine kleine, trichterförmige Ausbuchtung zeigt, verläuft „ein für eine Haarsonde durchgängiges Gefäß, etwa 1 mm dick, das zunächst rechts unmittelbar dem großen art. Gefäßstamm angeschlossen ist, dann hinter dieses tritt und entsprechend der sonstigen Ursprungsstelle einer normalen Aorta blind inseriert, zuvor aber einen feinen Ast nach vorne zu in die Herzwand abgibt. An dieser Stelle erscheint der Durchmesser des Gefäßes etwas größer.“ Die Gefäße des r. Vorhofsteils sind normal, l. mündet eine Cava sup. sin. und je eine Vene von jeder Lunge. Der Laryngeus inferior läuft l. um den „Aortenbogen“, r. um die Subclavia dextra.

Hervorzuheben ist bei diesem Fall folgendes: 1. Der Ursprungsteil der großen Gefäße und der rudimentären Aorta ascendens ragt hier nicht so deutlich kugelig oder zylindrisch vor wie in unsern Fällen. 2. R. erklärt richtig das große Gefäß als Pulmonalis, trotzdem aus ihm die eine Coronaria abgeht, ein Umstand, der auf abnorme Teilung des Truncus zurückgeführt wird (s. o.).

IV. Ziegenspeck (ein Fall, der zeigt, wie nicht seziert werden soll): 5tägiger Knabe mit Cyanose und Ikterus. Herz: R. Vorhof mäßig gefüllt, l. fast kollabiert. R. Ventrikel sehr weit, Wandung auffallend verdickt; l. Ventrikel sehr eng, die Wand dünn. Lungenarterie sehr weit; Duct. Botalli in Verbindung mit der Aorta desc. Anstelle der Aorta ascendens findet sich ein dünner Bindegewebsstrang. Der l. Ventrikel kommuniziert mit dem r. durch einen kleinfingerstarken Defekt des Sept. ventric. „Da man vor der Sektion eine derartige Verbildung des Herzens nicht ahnen konnte, so wurde dasselbe ohne besondere Vorsicht herausgenommen. Dabei entstanden an demselben verschiedene Defekte, die ich in den Zeichnungen nach bestem Wissen ergänzt habe.“ Untre Hohlvene mit dem größten Teil der hintern Vorhofswand weggeschnitten. — R. Vor-

hof beträchtlich dilatiert, Ostium venosum dextrum nicht über die Norm weit, schlußfähig. Sept. atrior. nur am vordern, obern Ende mit spaltförmiger Öffnung. In den kleinen l. Vorhof münden die Lungenvenen; Ostium ven. sin. vollständig verschlossen, mit feinster Sonde kein Weg in den l. Ventrikel zu finden. An dem ganz verkümmerten l. Ventrikel, der nach links hinten oben liegt, ist die Wand viel dünner als sonst am Ventrikel; einige spärliche Trabekeln sind an der Stelle, wo sich sonst das Sept. ventr. findet, sie bilden aber keine zusammenhängende Scheidewand. — Conus art. dexter ist stark hervortretend, aus ihm kommt die Lungenart. Ihr Stamm ist im ganzen Verlauf aneurysmatisch erweitert, von trabekelartig vorspringenden Muskelbalken verstärkt. Da, wo sonst der Duct. Botalli in die Aorta einmündet, befindet sich die l. Subclavia. „Da, wo die übrigen Gefäße des Arcus aortae aus dem Aneurysma der Lungenarterie entsprungen wären, ist die Wandung desselben bei der Sektion leider verloren gegangen. Nur die halbe Peripherie des Ursprungs der Carotis sin. ist vorhanden.“ Rechts von dem Aneurysma der Art. pulm. findet sich eine graue Masse, wie narbiges Bindegewebe; in ihrem Innern ein rotes Gewebe, anscheinend ein bindegewebig organisierter Thrombus. Nach dessen Entfernung zeigt sich herzwärts ein flacher, blind endigender Raum, der Rest des Conus art. sin. Vom l. Ventrikel ist es unmöglich, in ihn zu gelangen. Abgang der Pulmonalarterien vom Aneurysma nach r. und nach l. (auf der Abbildg. ersichtlich).

Ziegenspeck faßt den Fall als entzündlich entstanden auf. Über den Ursprung der Coronararterien findet sich keine Angabe; ich vermute ihren Ursprung vom Rudiment der aufsteigenden Aorta; es müßte dann neben dem „Thrombus“ ein hinreichend weiter Spaltraum für ihre Versorgung mit Blut freigeblieben sein.

Das Wichtigste über die Fälle von Kaiser, Jantzen, Martens (II), Klipstein (II) und Preisz

(XVII) findet sich in der beigefügten Tabelle angeführt.

Die Erklärung des Zustandekommens unserer Fälle von Aortenatresie ist nicht ganz einfach zu geben.

Die ersten, die eine Erklärung suchten, wie Meckel, griffen zurück auf das Stehenbleiben des mißbildeten Organs auf der Stufe niedrigerstehender Vertebraten; sodann wurde ein Stehenbleiben auf einer früheren Stufe der Embryonalentwicklung oder eine vom normalen Ablauf abweichende Art der Entwicklung als Ursache angenommen; später wurde, unter dem Einfluß von Rokitansky (Handbuch, 1848), die fötale Endocarditis als wichtigster Faktor angesehen; allerdings nahm R. sodann (Defekte der Scheidewände, 1875) den Modus an, daß an einem primär stenotischen Ostium erst sekundär die Endocarditis zur Atresie führe. Bis in die letzte Zeit bestand, unter der Autorität von Rauchfuß, die Ansicht, daß Atresie der arteriellen Ostien, bei der zugleich eine vollständige Trennung in zwei Ventrikelhöhlen vorliege, nur als durch fötale Endocarditis verursacht aufzufassen sei. Trotzdem hat Jost seinen vorhin wiedergegebenen Fall, wie mir scheint, mit Recht, als nur auf Entwicklungsstörung beruhend erklärt. Für unsre Fälle glaube ich zunächst die fötale Endocarditis, trotz der vereinzelten rötlichen Verdickungen, die sich im Fall II am r. venösen Ostium fanden, als ursächliches Moment ablehnen zu dürfen, ähnlich wie dies Krause tat: bei seinem Fall von partieller Truncuspersistenz waren, an Stelle der fehlenden Tricuspidalis, ums Ostium venosum hahnenkammartige, rote Exkreszenzen ringförmig angeordnet; sie bestanden mikroskopisch aus jungem, noch mäßig vaskularisiertem, bakterienfreiem Bindegewebe. K. führt sie auf übermäßige mechanische Beanspruchung zurück. Eine solche lag sicher auch in unserm Fall vor: der Ring des Ostiums war, wohl durch sekundäre, muskuläre Insuffizienz, sehr weit, sodaß die Tricuspidalis schließlich nicht mehr zum Schlusse ausgereicht haben kann; sonst finden sich an unsern

Herzen nirgends stärkere Verdickungen, die auf Reste früherer Endocarditis hinweisen würden.

Für die weitere Erklärung wollen wir zunächst nur auf unsern Fall II eingehen, bei dem ich mit annähernder Sicherheit das Bestehen eines rudimentären linken Ventrikels annehmen zu dürfen glaube. Hier kann man 3 Möglichkeiten konstruieren:

1. ließe sich annehmen, daß sich von vornherein das Septum trunci in der Ostiumsgegend fehlerhaft so entwickelte, daß es sich in schräger Richtung ganz der einen Aortenwand anlegte und so primär eine Atresie der Aorta herbeiführte. Das hätte nicht gehindert, daß es weiter unten doch noch, unter Richtungsänderung, Anschluß an das Ventrikelseptum gewann und damit den Verschluß der Kammerscheidewand vollständig machte. Es wäre sodann eine Verbindung mit dem linken Vorhof durch die kleine Mitralis der einzige Ausgang für den linken Ventrikel gewesen, ähnlich wie es augenscheinlich bei Owen-Clark der Fall ist. Dieser unbeanspruchte Blindsack, vor dem vorbei der große Zug des Blutstroms aus dem linken Vorhof in den rechten freie Bahn hatte, hätte sodann durch Verlöten der Mitralis ganz abgeschlossen werden können.

2. könnte zuerst die Mitralis durch abnorme Entwicklungsvorgänge verschmolzen sein; es hätte sodann, Schluß der Kammerscheidewand schon vorausgesetzt, der linke Ventrikel keine Blutzufuhr von hinten mehr gehabt; das abführende Gefäß, gleichviel ob damals noch normal weit oder ob durch ungleiche Teilung von vornherein enger als die Pulmonalis, hätte unter geringerer Beanspruchung (durch den rückläufigen Zufluß aus dem Ductus Botalli) sich allmählich mehr verengen und an der Stelle der geringsten Beanspruchung, in der Ostiengegend, durch Verkleben seiner Intima atretisch werden können, ähnlich wie es uns physiologischerweise der nicht mehr benötigte Ductus Botalli zeigt. Dabei wäre natürlich, um den Fötus am Leben zu

erhalten, nötig gewesen, daß bis zum Abgang der Coronarien der Ductus noch hinreichend Blut hereinschickte.

3. hätte die Aorta, bei normaler Richtung des Septum trunci in seinem Längsverlauf, nur durch ungleichmäßige Teilung des Truncuslumens von vornherein weit enger als die auf ihre Kosten weitere Pulmonalis sein können; es wäre dann schließlich — trotz starker Arbeit und dadurch erzeugter Hypertrophie des l. Ventrikels — vielleicht infolge der weiteren, weniger Widerstand bietenden Blutbahn die Durchblutung des stenosierten Gefäßes bis zur Höhe der Coronarien von oben her, mit Hilfe des Ductus Botalli, ins Funktionsgebiet des rechten Ventrikels gekommen, und weiter unten, wo sich die Kräfte beider Ventrikel das Gleichgewicht hielten, wäre an der Stelle der geringsten Beanspruchung der Verlötung entstanden.

In unserm Fall I, der hierin dem v. Konstantinowitschs gleicht, ist nur 1 Ventrikel nachweisbar; es mag von vornherein nur einer angelegt gewesen oder aber der linke ganz früh vollständig oblitteriert sein. Hier bestehen 2 Erklärungsmöglichkeiten: 1. kann auch hier durch Abnormität in der Längsrichtung des Sept. trunci primär Atresie entstanden sein. 2. kann, bei großer Differenz der Lumina zu ungunsten der Aorta, das Blut den weiten Ausgang durch die Pulmonalis immer mehr bevorzugt, zur Versorgung der Coronarien rückläufig den Duct. Botalli benützt haben, sodaß hier an der zunehmend stenosierenden Abgangsstelle der Aorta sekundär Atresie eintrat.

Von den gegebenen Erklärungsmöglichkeiten möchte ich die primäre Atresie, durch anormalen Verlauf des Sept. trunci in seiner Längsrichtung verursacht, für die wahrscheinlichste annehmen. Dazu veranlaßt auch der Befund Owens. Es müßte dann die Atresie der Aorta mit der 7.—8. Woche vollendet gewesen sein; im Fall II. hätte die kleine Mitralöffnung noch einige Zeit Blut in den kleinen Ventrikelblindsack hineingelassen, wodurch seine

relativ erhebliche Längsausdehnung sich erklären würde.

Nachdem der anatomische Bau definitiv wie der uns am Präparat wahrnehmbare geworden, verlief in utero die Zirkulation folgendermaßen: die Nabelvene gab aus der Plazenta arterialisiertes Blut, das teils durch den Ductus venosus und das kurze Stück der Cava inf. direkt in den r. Vorhof ging, teils vorher die Leber passierte und venös mit dem Cavablut zurückkam. Im r. Vorhof traf es auch das venöse Blut der Cava sup. und das wenige, durch das offne Foramen ovale aus dem kleinen l. Vorhof genügend frei zufließende venöse Blut der nicht atmenden Lungen. Die Mischung sämtlichen Blutes versorgte durch die Pulmonalis die Lungen und weiter durch den Ductus Botalli und Arcus aortae den Kopf, die Oberextremitäten und das Herz, durch die aus dem Duct. Botalli gespeiste Aorta descendens weiter noch die untre Körperhälfte und die Nabelarterien, die das Blut zur Arterialisierung zur Plazenta zurückführten. Bei genügend weitem For. ovale fand also das Blut trotz des engen linken Vorhofs genügend Abfluß aus den Venen der noch nicht atmenden Lungen, um noch zu keiner erheblichen Lungenstauung zu führen; aus diesem Grund scheinen die Bronchialvenen, die später nützlich werden könnten, nicht stärker ausgebildet worden zu sein. Es verteilt sich allerdings das arterielle Blut aus der Plazeta mehr gleichmäßig über alle Arterien, während bei normalem Herzgefäßsystem des Fötus der Hauptteil des arter. Blutes mit Hilfe der Valvula Eustachii durchs Foramen ovale zum l. Vorhof und Ventrikel und von da zum obern Körperteil geht. Doch scheint für Kopf und Oberextremitäten die Abweichung wenig auszumachen; nur bei Jantzens Fall waren die Oberextremitäten auffallend kleine hier war jedoch auch der Gefäßteil, der (vom Duct. Botalli her) die Gefäße für Kopf und Oberextremitäten versorgte, stark verengt; dabei bestand Hydramnion, die Lungen waren sehr ödematös, opak weißlich; vielleicht lag Lues vor. Möglich ist jedoch, daß bei Aortenatresie schon

intrauterin die Blutversorgung des Herzens nicht ausreicht: es erhält 1. stärker gemischtes Blut als normal, 2. muß dieses auf Umwegen zu ihm gelangen; daher kann das Herz einmal im Wachstum zurückbleiben, oder es kann, bei Eintreten der notwendigen Hypertrophie, leichter zur sekundären Dilatation kommen. — Beim ersten Atemzug und Abnabeln ändert sich die Lage: die Lungen erhalten mehr Blut, geben daher mehr in den engen l. Vorhof ab, das For. ovale genügt kaum für dauernden Abfluß; die Folge ist Stauung in den Lungen und damit fortschreitende Verminderung der Atmungsfläche. Die langsame Einengung derselben scheint es zu erklären, daß Dyspnoe und Cyanose meist nicht direkt post partum eintreten, dann jedoch meist bald zum Exitus führen.

Von ätiologischen Faktoren (Familienheredität, Gelenkrheumatismus, Lues der Eltern) wurde in unsern Fällen nichts bekannt. Da Hochsinger darauf hinweist, daß Myxödem und besonders Mongolismus häufig mit angebornen Herzfehlern zusammen vorkommt, mag erwähnt werden, daß in unserm 1. Fall vergrößerte Schilddrüse (allerdings aus der Karlsruher Kropfgegend), im 2. (Erlanger) Fall abnorme Größe der Schilddrüse und der Nebennieren, in Gierkes Berliner Fall große Schilddrüse vorhanden war. Vielleicht sind die Drüsen mit innerer Sekretion für die Entwicklungsvorgänge ähnlich von Bedeutung, wie es z. B. die Schilddrüse für die Frakturheilung wie überhaupt für das Knochenwachstum ist.

Für die Differenzialdiagnose zwischen Persistenz des ungeteilten Truncus und zwischen Atresie eines arter. Ostiums brauchen wir noch, als Gegenbild zur Aortenatresie, das Gefäßschema, wie es sich bei Pulmonalatresie zeigt. Ich wähle dafür den von Gierke publizierten Fall, dessen Kenntnis dem Obduzenten die richtige Untersuchung und Diagnose bei unserm 1. Fall von Aortenatresie wesentlich erleichterte. Die Arbeit (bei Herxheimer nicht zitiert, da in den Charité-Annalen, Jahrgang 32 versteckt) enthält auch Bemerkungen über den Trunc.

art. communis; ich habe ihrer Kenntnis für das Eindringen in die Verhältnisse vieles zu verdanken.

Fall Gierke: 2tägiger Knabe. Herz größer als die Faust; vordre und hintre Längsfurche fehlen. Nur ein arterielles Gefäß von Kleinfingerdicke wahrnehmbar. 3 cm über der Basis entspringt aus dem Stamm zunächst die l. Anonyma, dann die r. Carotis und Subclavia. Der Hauptstamm verläuft nach hinten und zur linken Seite der Wirbelsäule. Etwas nach dem Ursprung der großen Arcusäste entspringt nach vorn und unten ein weitrer Zweig, der sich nach 2 cm langem Verlauf in die beiden zum Lungenhilus führenden Pulmonaläste teilt. Von dem l. Pulmonalast zieht dicht an der Gabelungsstelle ein dünner Strang nach der Hinterwand des Herzens zwischen dem Ansatz des l. Herzohrs und dem großen Arterienursprung. Er ist für eine feine Sonde bis dicht an die Herzwand durchgängig. Die Pulmonalvenen münden in normaler Weise in den Vorhofsteil. Nur eine einzige Ventrikelhöhle vorhanden. Ostium atrioventr.: freibewegliches vordres Segel; hintres der Wand anliegend. Arterieneingang an der linken obern Ecke des Ventrikels; 3 zarte Semilunarklappen, 2 vordere, 1 hintere. Coronarien aus dem linken vorderen und aus dem hintern Sinus Valsalvae. Vorhof einheitlich, nur durch eine von oben nach vorn ziehende Muskelbrücke geteilt. Venenmündungen normal. — Lungen beide dreilappig, Schilddrüse groß, Anomalien im Abdomen, Agenesie der Milz, Stauung aller Organe.

G. weist darauf hin, daß sich, außer der ungleichen Teilung, auch die Drehung des Septums in anderm Sinne vollzogen hat: das Pulmonalisrudiment inseriert links und hinter der Aorta; die Coronarien, die sonst aus den beiden vordern Sinus kommen, entspringen hier in dem linken vordern und in dem hintern Sinus, zwischen denen das Pulmonalisrudiment an der Herzwand inseriert. Es hat also die normale Anlage eine Drehung nach links gemacht.

Ähnliche Fälle sind vielfach beschrieben; so hat Baumgarth einen Fall von Cor biloculare mit

Dexiocardie (und Venenanomalien; Lungen mit 2 Gefäßen vom Duct. Botalli versorgt; Pulmonalisrudiment rechts hinten von der Aorta in der Stellung der „korrigierten Transposition"; eine neben dem Duct. Bot. entspringende feine Art. (bronch.?) verzweigt sich über der r. Art. pulm.), Grothe von Situs viscerum inversus und Pulmonalatresie (mit Transposition der Gefäße) gut beschrieben und abgebildet; beidemalle das Pulmonalrudiment deutlich erkennbar. Hierher gehört auch der Fall von Pulstinger, der fälschlich als Aortenatresie beschrieben ist und unter diesem Namen auch bei Herxheimer und bei Thorel passiert: Herz mit weit offnem For. ovale und mit großem Defekt des Sept. ventric. dicht unterhalb des mit 3 Semilunares versehenen Ostimus eines großen Gefäßes, das wie eine Aorta verläuft und am Bogen normale Gefäße nach oben abgibt. Da es aus dem rechten Ventrikel kommt, hält es P. für eine Pulmonalis. Unten am Bogen entspringt ein nach abwärts ziehendes Gefäß, das zu jeder Lunge einen Ast gibt. Von dem linken geht ein feines Gefäß ab, das links und hinter dem Hauptgefäß liegt und an der Herzbasis blind endigt. Es ist das Rudiment des Pulmonalstammes. Von Cononarien, die in der ungenauen Beschreibung nirgends erwähnt, ist mindestens links auf der Abbildung eine, wahrscheinlich rechts eine zweite über den Semilunares des großen Gefäßes zu sehen. Dieses selbst ist die wahre, durch Transposition vom r. Ventrikel ausgehende Aorta, die durch den Duct. Bot. zu beiden Lungen wie in das blind endigende Pulmonalisrudiment Blut sendet.

Wie für die Aortenatresie, so läßt sich auch für die Pulmonalatresie ein Schema der Gefäßanordnung aufstellen. Aus der überm Ostium mit 2 Coronarabgängen versehenen Aorta entspringt am Bogen, am Übergang zur Aorta desc., ein Gefäß, das zur l. wie zur r. Lunge je einen Ast schickt und an der Herzbasis entweder blind endigt oder aber in seinem letzten Teil, vom Abgang beider Lungengefäße an, durch Oblitteration nur mehr als Bindegewebsstrang

existiert. Da der Duct. Bot. unzweckmäßigerweise auch in solchen, seine volle Leistung erheischenden Fällen sich bis zur Oblitteration rückbilden kann, treten häufiger andere Gefäße, am häufigsten Bronchialarterien, auch Artt. oesophageae oder intercostales, zur Versorgung der Lungen ein, sodaß das Bild sehr mannigfaltig werden kann. Koller-Aeby z. B. (zitiert nach Thorel) beschreibt: 4jähriger Knabe. Verschluß des Pulmonalostiums, breiter Septumdefekt der Pars membranacea, Ursprung der Aorta aus beiden Ventrikeln, zweizipflige Aortenklappe, Fehlen des Duct. Botalli, sodaß die Lungenzirkulation durch Anastomosen der mächtig erweiterten Bronchialarterien mit den Pulmonalarterienästen vermittelt werden muß. — Noch merkwürdiger ist der Fall von Chevers: 10jähriger Knabe; großes Herz mit hypertropischer Wand; Pulmonalostium atretisch. Duct. arteriosus (nach Chevers, wahrscheinlich Bronchialarterie) gibt einen starken Ast zum r. Lungenarterienast ab, der in diesen wie in das Rudiment des Pulmonalisstamms wie in den l. Lungenarterienast Blut gibt; daneben gibt er direkt einen starken Ast zur rechten, einen schwächern zur linken Lunge ab. Tiefer an der Aorta entspringt eine Art. bronchialis für die l. Lunge und eine, die zum r. Lungenarterienast wie zur r. Lunge starke Zweige gibt. Das Leben wäre vielleicht noch länger erhalten geblieben, wenn nicht die Mitralis verengt, die Sehnenfäden der vordern Klappe abgerissen gewesen wären.

Zu berücksichtigen ist bei der Beurteilung stets die bei Pulmonalatresie häufige Transposition. Die Coronarien sind stets beide anzugeben. Wo bei der Vorsorgung der Lungenarterien durch den Ductus Botalli ein Rudiment des Pulmonalisstammes nicht gefunden oder auch nicht gesucht wurde, kann nicht von „Truncuspersistenz“ oder von „vollständigem Fehlen der Pulmonalis“ gesprochen werden, sondern es besteht der Verdacht einer Pulmonalatresie.

Während bei Rauchfuß von Truncuspersistenz sehr wenig zu lesen ist, wird bei Vierordt und bei

Herxheimer davon länger gehandelt, dabei sind aber die Ausdrücke und Definitionen so schwankend, daß mir schließlich der Zweifel kam, ob überhaupt eine totale Truncuspersistenz (— partielle hielt ich gleich für sicher —) vorkommt und wie sie aussieht. Herxheimer teilt mit Vierordt ein:

A. Partielle Truncuspersistenz.

B. Einziges Hauptgefäß vom Charakter der Aorta, (eine Rubrik, in der ganz differente Dinge aufgeführt werden. Auch die dabei stets angeführten, von Pitschel als Truncuspersistenz zusammengestellten Fälle (14 Stück) sind sehr different).

C. Einziges Hauptgefäß vom Charakter der Pulmonalis (wohin Vierordt den Fall Ziegenspeck stellt).

Aufgrund der vorhin bei Aorten- und bei Pulmonalatresie angegebenen Kriterien sah ich daher die mir zugänglichen Fälle von sogenannter Truncuspersistenz in den Originalen (Zitate werden als solche besonders unterschieden) auf ihre wirkliche Zugehörigkeit zu den verschiedenen Mißbildungen hin durch. In dieser Zusammenstellung bespreche ich sie jetzt.

A. Einheitlicher Konus, beide Gefäße von ihren Ostien an getrennt.

Fall Epstein II (bei Pitschel Fall 11): 4Wochen zu früh gebornes Kind, † 25 Tage alt. Einkammeriges, bes. r. hypertrophiertes Herz. Sept. ventric. fehlt bis auf schmalen vorderen Kamm. Basaler Teil des Sept. atrior. fehlt; im obern Teil, der erhalten, ein offenes For. ovale. Ein Ostium venos. mit dreizipfliger Klappe. Venenanomalien. „Der r. Ventrikel läuft in einen zylindrischen Konus art. aus, in dessen Decke sich die Mündungen der beiden Gefäße befinden, und zwar die der Aorta im hintern rechten, die der Pulmonalis im vordern linken Quadranten. Die 3 Aortenklappen, 1 hintre, 2 seitliche vordere, liegen im Niveau der Konusdecke, also dicht am Anfang der Aorta; die Pulmonalklappen liegen schon in dem Gefäß selbst,

etwa 1 cm von seinem Ursprung entfernt.“ Aorta liegt in der Brusthöhle r., wendet sich erst unterhalb des Zwerchfells nach l. Fehlen der Milz, sonstige Anomalien im Abdomen.

B. Partielle Truncuspersistenz.

Erforderlich: Gemeinsamer Truncus, unter dem die Pars membranacea defekt, gibt in seinem Verlauf, und zwar bald nahe oberhalb der Klappen, bald schon mehr dem Arcus genähert, eine Pulmonalis ab, die sich in zwei Äste teilt; 2 Coronarien aus den Sin. Valsalvae.

1. Rokitansky, Fall IV (S. 4), (bei Pitschel Fall 6): Neugeb. Kind. Großer, dicker r. Ventrikel, sehr kleiner dünnwandiger l.; Septumrudiment; Pars membr. fehlt, ebenso das Sept. atrior bis auf eine Leiste am Gewölbe des gemeinsamen Vorhofs. Aus dem r. Ventrikel, und zwar aus einem konusartigen Raume, tritt ein großer, mit 3 Semilunares versehener Gefäßstamm, der alsbald l. eine etwa $^1/_3$ seines Lumens fassende Lungenarterie abgibt. In dessen Innerem tritt eine zarte, sichelförmige Leiste auf, die sich hinten zwischen der l. und h., vorne zwischen der l. und r. Klappe verläuft und eine Teilung desselben andeutet, bei der $^1/_3$ seines Lumens der Lungenarterie zufällt. Vom Duct. art. keine Spur. In den 2 Ostia venosa die Klappen z. T. mißbildet.

2. Rokitansky, Fall X (S. 13), (bei Pitschel Fall 7): 10wöchentliches Mädchen. Defekt des ganzen vordern Sept. ventric. For. ov. offen. Kein Duct. art. Aus der Mitte der Herzbasis, etwas mehr r., tritt ein einfaches Gefäß mit 3 Semilunarklappen, dessen Ostium vorwiegend dem r. Ventrikel angehört; es gibt nach r. und l. eine Coronaria ab und teilt sich in einer Höhe von 10 mm, in eine Aorta und eine, ein Drittel seines Lumens enthaltende Pulmonalarterie (diese links liegend). Im Innern des Truncus tritt eine zarte, sichelförmige Leiste auf, die hinten zwischen der l. und h., vorn zwischen der l. und r. Klappe sich verläuft (wie bei Fall 4).

Es hat also eine ungleiche Teilung in anormaler Richtung in beiden Fällen stattgefunden.

3. Preisz, Fall XV (Pitschels Fall 13): 3½ Tage alter Knabe. Herz an der Spitze abgerundet; Defekt im vordern, obern Teil des Sept. ventric. Darüber, mehr aus dem l. Ventrikel, entspringt ein gemeinsamer Trunc. art., mit 3 Semilunarkl. In der r. vordern Seite des Truncus geht 8 mm oberhalb des Herzens eine dünne Lungenarterie ab, die die Aorta nach l. umgreift und sich dann normal teilt. Duct. Bot. fehlt. — L. Ventr. etwas weiter als der r., seine Wand dicker als r. Beide Herzohren liegen rechts von dem nach l. verschobenen Truncus. (Coron!) R. Vorhof wesentlich weiter als l., im obern Teil des Sept atrior. einige Löcher.

4. Fall Hyernaux (zit. nach Schmidts Jahrbüch. Bd. 75, S. 306, dort Abbildg.) (Pitschels Fall 3): 5½jähr. Kind. Herz normal groß, Wände des r. Ventrikels hypertrophiert. Ventrikelsept. vollständig bis zur Querwand entwickelt. Vom Herzen, aus beiden Ventrikeln, nur eine um das Doppelte erweiterte Arterie; von ihr geht am Beginn des Bogens, vorne rechts unten von der Anonyma aus betrachtet, ein kleiner, kurzer Stamm ab, der sich in die r. und l. Lungenart spaltet. Atrioventrikularklappen vollständig, 3 schließende Semilunarklappen.

5. Fall Blumhardt: 9täg. Knabe (Mutter früher luetisch). Aus dem vergrößerten Herzen ein arter. Truncus, der aus den beiden, oben durch einen Defekt des Septums kommunizierenden Ventrikeln, und zwar mehr aus dem r. entspringt. Keine Angaben über Semilunares und Coronarien. Nach kurzem Verlauf teilt sich das Gefäß in 2 Äste: der eine zieht nach r. und oben und gibt der Reihe nach ab: die l. Carotis, die r. Carotis, die r. Thyreoidea inf. und die r. Subclavia; der andre zieht nach l. und oben, gibt zunächst je einen Ast zur r. und l. Lunge ab, schlägt sich dann, indem er sich stark verengt, über den l. Bronchus; er erweitert sich bald wieder, gibt gleich die l. Subclavia ab, um dann in Aorta desc. überzugehen.

Es handelt sich hier, außer um part. Truncuspers., um Atresie der Aorta an ihrem Isthmus und um Erhaltenbleiben des Ductus Botalli, der die Aorta desc. versorgt; an der Stelle der Atresie des Isthmus ist vollständige Trennung eingetreten.

6. Fall Tiedemann (zit. nach Chevers, Arch. génér. de médec., 1847): 1 einziger, starker Truncus, der die Coronarien liefert, dann nach r. eine starke Arterie sendet, die die 2 Carotiden und die r. Subclavia speist. Aus dem hintern Teil der „Aorta" (d. h. des Trunc. comm.) gehen der r. und l. Pulmonalisast ab; etwas höher verengt sich die „Aorta" (jetzt der Duct. Bot.!) stark. Vom Bogen der „Aorta" geht die l. Subclavia ab. Offnes For. ov. Perforation des Sept. ventr. im obern Teil. Der Truncus entspringt hauptsächlich aus dem r. Ventrikel. Erklärung analog der des Falles von Blumhardt.

7. Fall Krause II: 14 täg. Knabe. Ventrikel des mäßig vergrößerten, mit seiner Längsachse von l. h. o. nach r. v. u. sehenden Herzens einheitlich; nur l. von dem Abgang des einheitlichen, aus seinem Anfangsteil die Coronarien abgebenden Truncus befindet sich eine sagittale, ganz dünne Membran, die sich vorn und hinten schnell verjüngt, an höchster Stelle 2 mm breit. Aus dem l. Ventrikelteil „die Aorta", die nach r. konvex und über den Hilus der r. Lunge weiter verläuft. Art. pulmon. an der Herzbasis nicht vorhanden, wohl aber geht „fingerbreit oberhalb des ‚Aorten'ursprungs" eine Arterie von 5 mm Durchmesser nach hinten von der „Aorta" ab und teilt sich in zwei Gefäße für die Lungen. Mitralis fehlt; anstelle der Tricuspidalis ein Ring rötlicher Exkreszenzen. Vorhof einheitlich; 2 Hohlvenen in den l. Vorhofsteil, r. daneben die aus 4 Pulmonalvenen entstandene Lungenvene.

Mit Wahrscheinlichkeit als part. Truncuspers., wohl kaum als erhaltner Ductus Bot. aufzufassen.

Weiter scheint es sich mit Wahrscheinlichkeit um partielle Truncuspers. zu handeln in folgenden Fällen:

8. Fall Wilson (zit. nach Chevers): 7täg. Knabe. Ein Vorhof; ein Ventrikel; der einzige art. Truncus, der daraus entspringt, teilt sich alsbald in zwei, die Aorta und die Art. pulm. Die Aorta asc. bildet wie normal den Bogen, die Pulm. teilt sich in 2 Äste. Aorta weiter, Pulm. enger. Aorta gibt keine Bronchialarterie zu den Lungen. Keine Bronchialvene. Lungen viel voluminöser als normal.

9. Fall Henry Green: R. Vorhof vergrößert, l. klein; For. ov. teilweise durch cribriformes Septum verschlossen. L. Ventrikel klein. An der Basis des Ventrikelseptums „unter dem vordern und linken Segment der Aortenklappe" eine runde Öffnung von ½ Zoll („inch") Durchmesser. „Aorta" entspringt aus dem r. Ventrikel. Etwa 1 Zoll („inch") von ihrem Ursprung gibt sie einen kurzen, dicken Stamm ab, der sich sofort in 2 Äste für die r. und l. Lunge teilt. Der gemeinsame Stamm gänsekieldick. Coronarien in normaler Weise abgegeben („Pulm.-Art. fehlt, keine Spur von ihr vorhanden"). Tricusp.-, Mitral- und Semilunarklappen normal.

Bei der ungenauen Angabe nicht sicher, ob part. Truncuspers. oder offner Duct. Bot.; wohl das erstere.

10. Fall Ernest Clark: 10wöchentl. Kind. 2 Vorhöfe, 1 Ventrikel. „Die Pulm.-Art. und die Aorta beginnt als ein Rohr und teilt sich ½ Zoll („inch") über ihrem Ursprung aus dem Ventrikel." R. Ost. atrioventr. verschlossen; „Eustachian valve patent". Nur 1 Lungenvene.

Ungenaue Beschreibung; fraglicher Fall.

11. Klippstein Fall I (als Aortenatresie bezeichnet): 72stünd. Knabe. Nach der ungenauen Beschreibung anscheinend großer r. Ventrikel, mit dem kleinen linken kommunizierend. Rudimentäres Klappensegment der Mitralis, ohne Öffnung. Aus dem r. Ventrikel „führt ein der Pulmonalis entsprechend großes art. Gefäß (l. keine Arterienöffnung sondierbar)". 1 cm über seiner Klappeninsertion geht ein federkielgroßes Gefäß ab, das sich als die gemeinsame, sehr bald sich teilende Pulmonalis ergibt. Das in den r. Ventrikel führende

Stammgefäß geht direkt in den normalen Aortenbogen mit normalen Gefäßursprüngen über und in die Aorta desc. Angaben über den Ursprung der Coronarien fehlen.

Möglich, daß es sich um part. Truncuspersist. handelt.

C. Weiter will ich jetzt die wenigen Fälle anführen, die mir unter den mir zugänglich gewordenen wirklich die Bezeichnung als totale Truncuspersistenz zu verdienen scheinen.

1. Fall Buchanan: 5½ monatl. Mädchen. Herzspitze fast gleichmäßig von beiden Ventrikeln gebildet. R. Ventrikel normal. For. ovale, daneben noch kleine Öffnung im Sept. atrior. Tricuspidalis sufficient, Ostium 4 cm in der Circumferenz. Das obre Ende des nicht vollständigen Sept. ventric. steht gerade über der Mitte der Öffnung des einzigen entspringenden arter. Gefäßes. Keine Spur von Pulm.-Art. oder Rudiment davon aus dem r. Ventrikel. Mitralis schlußfähig. Der Truncus aus einem Sinus, der aus beiden Ventrikeln gebildet ist. 3 Semilunarklappen; eine, die am meisten in Relation mit dem r. Ventrikel ist, erscheint wie aus zwei imperfekten Klappen verschmolzen; alle Semilunarklappen am Rand verdickt. 2 Coronarartt. in gewöhnlicher Weise aus den Sin. Valsalv. entspringend. Nahe oberhalb des r. Coronarursprungs gehen getrennt, aber in nächster Nachbarschaft zu einander, 2 Lungengefäße ab; weiterhin vom Bogen normale Gefäßursprünge; Biegung über den r. Bronchus, Übergang zur Aorta desc.

2. Hierher scheint auch zu gehören der Fall XVI von Preisz (Pitschels Fall 12): 9 Stunden altes Mädchen. R. Vorhof und Ventrikel stark vergrössert. Im obern Teil des Ventrikelsept. ovaler Defekt. Aus dem r. Ventrikel ein mit 4 (!) Klappen versehener „Truncus art. communis", 14 mm im Durchmesser, der sich nach oben in einen sehr weiten, etwa 3 cm breiten, oben eingekerbten, herzförmigen Sack ausbuchtet; aus dessen r. Hälfte entspringen: die beiderseitigen Carotiden und die r. Subclavia,

aus der l.: drei Lungenarterien und die absteigende Aorta mit der l. Subclavia. Die Semilunarklappen mit starken Verdickungen, besonders der Noduli.

Hier ist offenbar im Truncus durch die starke Ausbuchtung jede genügende Septumbildung verhindert worden. (Coronarien?)

D. Zweifelhafte Fälle von totaler Truncus-Persist.: 1. Bei dem Fall Farres könnte nach den bei Förster (Tafel 18, Fig. 9) zu findenden Angaben ebensogut wie eine Truncuspersist. auch eine nicht entdeckte Aortenatresie vorliegen.

2. Möglicherweise würde der Fall von Horace Grant sich als totale Truncuspersist. erweisen, wenn bei der Sektion schonender verfahren wäre: 16jähr. Mulattin. Trommelschlägelfinger und -zehen; hämorrhagische, kirschgroße Infiltrationen der Lungen, bes. dicht unter der Plenra (Stauung oder erhöhter Druck?) Aorta oberhalb des Perikardialansatzes abgeschnitten. R. Vorhof stark dilatiert. Rechte Atrioventrikularklappe insuffizient. Ventrikel ebenfalls etwas dilatiert. „Aber wir waren sehr erstaunt, diese Höhle direkt mit der Aorta kommunizierend zu finden; keine Pulmonalart. konnte am Herzen ansetzend gefunden werden.“ L. Vorhof normal, Mitralis vollständig. „Die l. Wände und die Höhle normal in Gewebe und Gestalt, doch zeigten sie nur zur Hälfte die normale Verbindung mit der Aorta.“ „Mit einem Wort, beide Ventrikel öffneten sich gleich frei in die Aorta. Eine Semilunarklappe gegen den r., eine gegen den l. Ventrikel; eine nach hinten, vom hintern Ventrikelseptum. Beide Coronarien aus dem r. Sin. Vals. Beim Suchen nach Lungenarterien fanden sich am Perikardialumschlag der Aorta 2 Arterien abgehend, jede 1/4 Zoll (inch) im Durchmesser. „Sie zogen nach r. und l. hinten von der Vorderseite der Aorta (they passed right and left backward from the front of the aorta), offenbar versorgten sie die Lungen mit Blut. Wir konnten sie natürlich nicht verfolgen, da wir, auf das Auffinden einer

solchen Anomalie nicht gefaßt, bei der Sektion unvorsichtigerweise die zu den Lungen führenden Gefäße durchschnitten hatten. Natürlich fehlte ein Duct. Bot.“

Wieder ein Beweis, wie nützlich die Zenkersche Sektionstechnik wäre!

3. Zweifelhaft, je nach der Art der Auffassung, bleibt es, ob der Fall von Gallois als totale Truncuspersistenz oder als nicht exakt untersuchte Aortenatresie zu erklären sei: 28täg. Knabe. Herz voluminös, Spitze zweigespalten. Vorhöfe kaum getrennt, die Klappen der Ostia venosa anomal. Septum ventric. zeigt am Ursprung der „Aorta“ eine weite Öffnung. Beide Ventrikel von gleicher Kapazität; ihre Wände dick, bes. l. Von der Mitte der Ventrikelbasis ein art. Gefäß, das nach oben zieht, dann im Bogen nach l. h. geht, die gleiche Lagerung, die gleichen Äste wie eine normale Aorta aufweist. Weiter gehen von ihm noch zwei Lungenäste ab: einer verläßt die Hinterfläche der Aorta im Niveau des Truncus brachiocephalicus und geht an der Vorderseite des Bronchus zur r. Lunge; der zweite entspringt von der Unterseite des Bogens und zieht zur l. Lunge, auf gleiche Weise wie der andre r. „Diese 2 Äste müssen als die 2 Lungenarterien betrachtet werden.“ „Außer diesen traf man noch 2 zum Lungenhilus ziehende Gefäße, die durch ihren Platz und ihre Lagerung an Bronchialarterien erinnerten, doch durch ihr Volum das in diesem Alter gewöhnliche übertrafen. Die r. Bronchialarterie geht hinter dem Ösophagus durch, ehe sie die Hinterseite des Bronchus erreicht.“ 3 Semilunarklappen; die große, vordre hat in ihrem Niveau „den Ursprung der Coronararterie“; die andern Semilunares seitlich und klein. Kein Verschluß, keine Spur von Separation im Truncus. Nirgends eine Spur einer Pulmonalarterie oder eines Duct. Bot. Nichts von Endocarditis, nichts für Lues. — Von einer 2. Coronararterie nichts angegeben.

Man könnte einmal annehmen, daß es sich um totale Truncuspersist. handle; die beiden ersten

Lungenäste müßten wie bei Buchanan die allerdings hier sehr hoch entspringenden Artt. pulmonales, die beiden späteren aber Bronchialartt. sein; es müßte eine anormalerweise nur einfach erfolgte Anlage des Coronarabgangs angenommen werden. Man könnte aber auch annehmen, daß, ähnlich wie bei Konstantinowitschs Fall, die andre Coronarie als ein Ast der nicht gefundenen rudimentären Aorta noch existierte. Dann wäre der „Stamm der Pulmonalis" als recht lang, der Duct. Bot. als ganz kurzes Übergangsstück vorhanden. Die 2 letzten Lungenäste blieben als Bronchialarterien. Das Verhalten des Sept. ventric. würde für beides passen.

4. Der Fall I von v. Buhl scheint mir keine richtige Truncusperisistenz zu sein; vielleicht ist es eine nicht erkannte Aortenatresie.

Männl. ischiopage Doppelbildung, † nach ein paar Tagen; der eine Partner zeigt normale Verhältnisse, der andre verschiedene Bildungsfehler. Herz: Dexiocardie. R. Ventrikel, nach vorn stehend, nimmt die ganze Breite des Herzens ein; der l., nach hinten gestellt, erscheint als winziger Anhang des r. Beide kommunizieren durch einen ovalen, fast längsgestellten Defekt im muskulösen, hintern Teil des vordern Sept. ventr. von 6 mm Länge, 3 mm Breite; die Strecke von seinem obern Rand bis zur Insertion der Klappen darüber beträgt 1,5 mm (vgl. auch das Bild!). R. Vorhof gegenüber dem l. weit; For. ov. durch eine nach rückwärts gitterförmig durchbrochene Scheidewand halb offen, halb geschlossen. Weites Ost. atriov. dextr. mit wohlgebildeter Tricuspidalis; Mitralis ohne Fehler, nur klein. „Aus dem l. Ventrikel entspringt kein Gefäß, ist auch nicht die Spur eines Rudiments zu entdecken." Dagegen führt der r. Ventrikel in eine entsprechend weite Arterie, „die man natürlich zunächst als Art. pulm. wird erklären müssen, umsomehr als ihr 2 Lungenäste entspringen. Sie besitzt 2 gefensterte Klappen. Allein die Natur dieser Arterie wird dadurch verändert, daß in einer Valsalv.-Tasche, und zwar in der r., eine Art. coronaria ausmündet: ein Umstand, der das Gefäß zu-

gleich zur Aorta stempelt. Auf diese Weise muß die Aorta, da sie aus dem r. Ventrikel entspringt, als transponiert betrachtet werden. Noch mehr wird die doppelte Bedeutung der Arterie bewahrheitet, wenn man sie sich nicht nur in die Aort. thor. desc., sondern schon vorher in 2 Stämme fortsetzen sieht, von denen der eine eine Art. anonyma ist (die sich alsbald in Subclav. und Carot. dextr. teilt), die l. aber die Carot. comm., die sich in Carot. ext. und int. teilt. Die Subclav. sin. entspringt unmittelbar nach dem Isthmus aortae. Ein eigner Duct. Bot. nicht vorhanden." Die Aorta desc. beschreibt einen kurzen Bogen nach abwärts, um an die r. Seite der Wirbelsäule zu gehen. Den Aortenbogen faßt B. als sehr kurz auf, „in den Teilungswinkel der Anonyma und Car. comm. verlegt". „Von der Anlage einer Scheidewand des Truncus keine Spur vorhanden." „Was den Fall auszeichnet, ist nicht nur die Stellung des Truncus, der so im r. Ventrikel steht, wie in frühester Entwicklungszeit des Sept. ventr., sondern auch das bis auf einen kleinen Defekt ausgebildete Sept. ventr." Der Fall soll dem 10. von Rokitansky (siehe oben) ähnlich sein. Buhls Diagnose: „Defekt im Sept. ventr. Persistenz des Trunc. art. comm. Ursprung dess. aus dem r. Ventrikel, die Lungenarterien Äste dess. Duct. Bot. fehlt." — Angabe über die 2. Coronaria fehlt. Außerdem ist in der Abbildung am r. Ventrikel r. noch ein zum Teil aufgeschnittner Gefäßstrang zu sehen, den Buhl nicht erwähnt.

Gegen Truncuspersistenz spricht zweierlei: 1. Wir müßten dafür einen Septumdefekt verlangen, der dicht am Ursprung der Semilunares beginnt, weil bei Truncuspersistenz auch der vom Sept. trunci gelieferte Teil der Kammerscheidewand fehlt; der Defekt bei Buhl liegt nach der Beschreibung und bes. der Abbildung nicht entsprechend. 2. Durch nur ein Coronarostium braucht dem Gefäß noch nicht der Charakter als Aorta (resp. ungeteilter Truncus) gegeben zu sein; ebensowenig verliert die Pulmonalis, die wir bei Atresia aortae

hier vor uns hätten, durch ein Coronarostium ihren Charakter als solche, sondern sie kann ein solches durch ungleichmäßigen Vorgang der Teilung zuerteilt bekommen, wie bei dem oben mitgeteilten Fall der Aortenatresie von Konstantinowitschs auch deutlich erkennbar. Das gleiche beweist ein Fall, den Hochsinger in Schloßmanns Handb. d. Kinderheilk. (Bd. 3, S. 512) abbildet: 5 wöchentl. Kind mit angeborner Transposition der großen Gefäße, Ektasie der Lungenarterie und Hypoplasie der Aorta. Die r. Coronaria entspringt hier einem Sin. Vals. der (aus dem r. Ventrikel abgehenden) Aorta, die l. aber einem Sin. Vals. der weiten, bald höher oben aneurysmatisch werdenden Pulmonalis, die aus dem l. Ventrikel kommt.

Ich halte daher für wahrscheinlich, daß eine Revision des Präparates eine rudimentäre Aorta asc., am Ostium atretisch und die andere Coronaria liefernd, zeigen würde.

Daß auch die Pulmonalis ihr zukommende Teile durch anomale Trennung an die Aorta verlieren kann, zeigt Buhls Fall 9: Acraniefötus, Transposition der Gefäße; die aus dem r. Ventrikel abgehende weite Aorta gibt außer ihren normalen Ästen noch, von der konkaven Seite ihres Bogens her, dort wo gewöhnlich der Duct. Bot. mündet, eine Art. für die l. Lunge ab. Die aus dem l. Ventrikel kommende beträchtlich stenosierte, mit nur 2 Klappen versehene Pulmonalis verläuft, hinter der Aorta und sie kreuzend, gegen die Wurzel der r. Lunge, wo sie sich in 3 Äste spaltet.

E. Es folgt ein Fall von Potocki, in dem es sich um anomale Teilung des Truncus und der Gefäße des frühern Schlundgefäßsystems handelt: männl. Fötus von 1400 g. Herz: Volum normal, kein Längssulcus vorne. Vom r. Ventrikel gelangt man in die mit 3 Semilunares versehene Pulmonalis, die je einen Ast für die r. und l. Lunge abgibt und sich durch den Duct. Bot. in die Aorta desc. fortsetzt. Der l. Ventrikel kommuniziert mit dem r. durch ein 4 mm im Durch-

messer haltendes Orificium im obern Septumteil. Anomalien der Klappen beider venöser Ostien. Beide Vorhöfe kommunizieren teilweise. Aus dem l. Ventrikel geht ein Gefäß (mit 2 Semilunares; darüber die Ostien der 2 Coronarien, die übrigens normal) in der Richtung der aufsteigenden Aorta ab und erleidet, über der Pulmonalis, eine Bifurkation zur Entstehung der beiderseitigen Carotiden. Die beiden Subclaviae entspringen aus einem gemeinsamen Ast vom obern Teil der Aorta desc., über 1 cm unterhalb der Mündung des Duct. arter.; die l. geht schräg unter die Pleura, von wo sie zur Klavikel aufsteigt; die r. geht hinter der Aorta durch und verläuft dann symmetrisch der l.

Es wurde einmal der Truncus ungleichmäßig, zugunsten der Pulmonalis, geteilt. Dem (einer verkleinerten Aorta entsprechenden) hintern Teilstück verblieben als Fortsetzung nur die dem 3. Schlundbogen zugehörigen Carotiden. Die Versorgung der Aorta desc. geschah vom 6. l. Schlundbogengefäß (Duct. Bot.). Ein Teil vom 4. l. Schlundbogengefäß (der bis zum gewöhnlichen Abgang der Carotiden) fiel zum Teil zur Pulmonalis, ein weiterer (der vom gewöhnlichen Abgang der l. Carotis bis zur Einmündung des Duct. Bot.) oblitterierte. Die Subclaviae blieben treu ihrem ursprünglichen Abgang, hinter der Vereinigung aller Schlundgefäßäste zur Aorta communis.

Diesem Fall gleicht Volbedings Fall 6: R. und l. Carotis aus der stenosierten Aorta; r. und l. Subclavia aus dem Duct. Bot., der ganz ohne Zusammenhang mit Aorta und Carotiden.

F. Weiter sind hier zu besprechen die Fälle von „sogenanntem hohen Coronarursprung“ (bei Herxheimer angeführt S. 452 oben): für sie wurde, wie er angibt, früher die weite Pulmonalis für den ungeteilten Trunc. communis, die enge Aorta asc. für einen vom Truncus hoch abgehenden, gemeinsamen Coronarienstamm gehalten. Es sind dies die Fälle: Farre, Forster, Heath-Power, Vernon und Owen-Clark, sowie Jürgens.

Farre war mir im Original nicht zugänglich. Forster ist nach der im Original gegebenen Beschreibung ein sicherer Fall von Artenatresie; ebenso Vernon (er selbst nennt die rudim. Aort. asc. „common coronary artery"). Heath-Power ist ohne jede Angabe über die Coronarien, der übrige Bau entspricht der Gefäßverteilung wie bei Atresia aortae, doch ist auch von einem Rudiment der Aort. asc. nichts erwähnt; direkt unterhalb der Semilunares ein ziemlich großer, halbmondförmiger Septumdefekt; der Fall ist ungenügend beschrieben, tot. Truncuspersistenz nicht sicher auszuschließen. Jürgens' Fall scheint als Aortenatresie aufzufassen: der sonstige Gefäßverlauf typisch (weiter: „Die Aorta asc. fehlt; die r. Coronaria geht als isoliertes Gefäß eine Strecke weit nach oben in den Aortenbogen hinein"). Im Fall von Messenger Brandley (Pitschels Fall 5) fand sich keine Angabe über die Coronarien oder über ein Aortenrudiment; Ventrikel ohne Septum; es gilt das gleiche von ihm wie von Heath-Power: ohne Angabe über die Coronarien ist Truncuspersist. oder Aortenatresie nicht zu trennen. — Crisp bringt leider nicht genügende Angaben: 12jähriges Mädchen. Beide Ventrikel von gleicher Dicke, der r. dilatiert. Kleinfingerdicke Öffnung im obern Teil des Sept. Mitralis und Tricusp. normal, Semilunares verdickt. „Zwei kleine Gefäße, für eine Sonde von gewöhnlicher Dicke aufnahmsfähig, lagen an der Vorderseite der Aorta, sie waren extra 1 Zoll (inch) lang und verteilten sich in 2 oder 3 kleinere Zweige, die in den Wänden des Ventrikels blind endigten; das Blut muß aus einem größeren Ast in sie regurgitiert sein." „Die Innominata war stark und aus dem vordern Teil der Aorta abgegeben, $1^1/_2$ Zoll vom Beginn des letzteren Gefäßes." „Die Pulmonalarterie fehlte ganz." Ob sich über den Semilunares Coronarostien fanden und wie die Lungenversorgung erfolgte, ist nicht gesagt. Offenbar war das Präparat stark verschnitten. Bei genauern Angaben hätten wir hier vielleicht einen excessiv alt gewordnen Fall von Aortenatresie vor uns; so erreichte das höchste

Alter (nach Herxheimer) der Fall von Bardeleben mit 27 Wochen. — Clars Fall (zit. nach Schmidts Jahrb. Bd. 96, S. 299) weist ein Aortenrudiment auf; das Verhalten der Coronarien ist nur mit „sie waren normal" bezeichnet, ohne über ihre Ursprungsstelle etwas auszusagen. Die 2 Lungenäste gingen hoch ab, „an der größten Konkavität des Bogens." Bei genauen Angaben über den Ursprung der Coronarien hätten wir wohl eine sichre Aortenatresie vor uns.

An dieser Stelle muß noch der Fall von Pitschel erwähnt werden: 8monatl. Frühgeburt, weibl., nach 32 Stunden gestorben. Sept. ventr. gänzlich, Sept. atrior. bis auf obre Falte fehlend; ein dreiklappiges Atrioventrikularostium. Aus dem Ventrikel nur ein Gefäß (2 cm Umfang), von einer dem Conus pulm. entsprechenden Stelle; 3 Semilunares; darüber Coronarursprünge nicht erkennbar. Zunächst je ein Ast zu jeder Lunge. Dann, nach Verengerung auf 1 cm, Übergang zur Aorta desc. An der verengten Stelle geht die art. anonyma, dicht daneben die l. Carotis, etwas entfernt die l. Subclavia ab. „Bei der Sondierung der Art. carot. dextra gelangt man spontan in eine rechts gelegene Kranzarterie, indem die sehr dünne Sonde unter dem Epicard des Vorhofs und des Ventrikels sich direkt in das Gefäß vorschieben läßt. Dieser Kranzarterienast liegt etwa ½ cm von dem Arterienbulbus nach r. entfernt." Der l. Kranzaterienast kommt l. von der Arterienwurzel zum Vorschein, sein Ursprung ist wegen seiner Kleinheit weder durch Sondierung noch durch Injektion festzustellen. Zahlreiche Mißbildungen des übrigen Körpers. — Pitschel faßt den Fall als Persistenz des Trunc. art. comm. auf. Aus der Abbildung ist über die Verhältnisse der Coronarien gar nichts ersichtlich. Falls die Coronarien wirklich von der Carotis her versorgt werden, nicht bloß von hier die Möglichkeit der Sondierung besteht, so müßte der Übergang der Mündung auf die Carotis durch Abnormitäten im Längenwachstum der Gefäße erklärt werden. Jedenfalls wäre eine genaue Revision des Präpa-

rates interessant. Ich glaube, daß das Stammgefäß die Pulmonalis, seine verengte Stelle der Ductus Botalli, der aus der Carotis dextra (?) abgehende Coronarstamm das Rudiment der am Ostium atredischen Aorta ist und daß die l. Coronaria nach Pitschels Angaben ähnlich wie in unsern Fällen abgegangen sein wird. Auch Konstantinowitsch ist für die Auffassung als Aortenatresie.

G. Es folgen die Fälle, die teils als sichere (Gregory Smith, Hickman, Semple), teils als wahrscheinliche Pulmonalatresie aufzufassen sind.

1. Gregory Smith: Ventr.-Sept. defekt, For. ov. gänsekieldick offen. Aus beiden Ventrikeln die starke Aorta. Von ihr, außer normalen Ästen vom Bogen, noch eine Arterie, von der Stärke der Subclavia, von der Unterseite des Bogens abgehend. Sie gibt je einen Ast zur r. und l. Lunge. Ein „kleines Rudiment einer Art. pulm." ging von der Herzbasis in der Richtung zum Duct. arter. ab. (8 monatl. Kind. Pitschels Fall 2.)

2. Hickman: 6 wöchentl. Knabe. Im weiten l. Vorhof münden beide Cavae und Vena magna cordis. Sept. atrior. defekt. L. Ventrikel die Herzspitze bildend, Wände dick, Höhle klein; 2 Mitralsegel; hinter der medialen Klappe im Ventrikular-Septum runde Öffnung; aus dem l. Ventr. kein Arterienabgang. R. Vorhof viel kleiner, mit den Mündungen der Lungenvenen. R. Ventrikelwände viel dünner, Höhlung weiter als l. 3zipflige, undeutlich geteilte Klappe. Nach r. geht die Aorta ab; über den Semilunares 2 Coronarostien. Vom Bogen an der Unterseite ein starker Zweig, der sich in 2 Lungenäste teilt. Vom r. Ast geht ein friböser Strang zur Basis des r. Ventr. ab, das Rudiment der Pulmonalis. (Mit Abbildg.) - Also Transposition der Vorhöfe und Arterien, rückläufige Versorgung der Lungen vom Duct. Bot., Strangrudiment des Pulmonalstammes.

3. Semple: 3 monatl. Kind. Ebenfalls Transposition. Aufsteigende Aorta aneurysmatisch. Ganz das gleiche Gefäßbild wie bei Hickman. Die Fortsetzung des Duct. Bot. führt direkt bis zur Herz-

basis l. hinten seitlich hinter der Aorta, hier blindsackartig endend; das Rudiment der atret. Pulm. eng, doch bis zur Basis durchgängig.

4. Peacock and Reed: Aorta über dem Defekt des Ventrikularseptums entspringend. 2 Coronarien aus den Sin. Vals. Vom Bogen geht ein Stamm, offenbar der Duct. Bot., ab, der zu jeder Lunge einen Ast schickt. „Bei der Präparation wurde kein Rest der Pulmonalart. gefunden." Ursprung der Arcusäste normal. For. ov. geschlossen. (13 monatl. Kind.)

5. Standert (Pitschels Fall 1; zit. nach Virch. Arch. Bd. 126, S. 361): 1 Vorhof, 1 Ventr. Aus dem Ventr. die Aorta; dieser entspringt eine Arterie, der Lage nach dem Duct. Bot. entsprechend, die sich in 2 Zweige teilt und diese an die Lungen abgibt. Pulmonalart. fehlt. Kein Rudiment erwähnt.

6. Bigger: 5½ Monate altes Kind. Beide Höhlen der l. Herzhälfte viel enger als die r. For. ov. offen, Klappe vollständig da. Art. pulm. fehlt, Aorta steht über dem Sept. ventr., sodaß sie das Blut aus beiden Kammern erhält. „Aus dem Bogen der Aorta geht ein Ast von der Größe der Anonyma zu den Lungen." — Duct. Bot. oder Bronchialart.? Pulmonalisrudiment nicht erwähnt.

Hier anzuschließen scheint der Fall von Charrin et le Noir: 19jähr. Mann. Enorm großes Herz. Keine Furche auf der Vorderseite. Ventrikel im Verhältnis zu den Vorhöfen sehr groß. L. Ventrikel nach vorn, r. nach hinten unten. „Die Pulmonalart. fehlt vollständig; Konus vorhanden, aber ohne abgehende Arterie. Muskelwand an beiden Kammern etwa 1½ cm dick. L. Ventr. viel mehr entwickelt als r. Sept. ventr. 2 cm dick, im obern Teil eine für 2 Finger durchgängige Öffnung. Vorhöfe ohne Besonderheit; Tricusp. und Mitralis normal. Lungen klein, vom Herzen zurückgedrängt, ohne Tuberkulose oder sonstige Veränderung. Die fehlenden Pulmonalarterien ersetzt durch 2 recht beträchtliche Bronchialarterien." — Ungenügend beschriebener Fall, vielleicht zu be-

trachten als Versorgung der Lungen von Bronchialarterien aus, nachdem bei Pulmonalatresie die Verbindung durch den Duct. Bot. oblitteriert war.

H. Zum Schluß bleiben zu besprechen ungenügend wiedergegebene oder durch Verschneiden ruinierte Fälle, die daher zweifelhaft bleiben:

1. Nunnely (bei Pitschel Fall 4): Aus einem erweiterten, hypertrophischen Herzen entspringt über einem Septumdefekt ein einziges art. Gefäß. Sonst keine zur Diagnose führenden Angaben. 2. Pott, Fall I: Vollständiger Septumdefekt. Vorhofssept. mit Spalt an der hintern Wand. Aus dem Ventr. ein arter. Gefäß, das sich in die Aorta desc. fortsetzt, 1 cm über seinem Ursprung zu jeder Lunge einen Ast schickt. Vom Bogen normale Gefäßursprünge. „An der hintern Convexität des Bogens sieht man die erweiterten Mündungen der Bronchialarterien." Von Coronarien etc. nichts erwähnt, Semilunarklappen zu einem warzigen Ring verwachsen. Aus der Abbildung wenig zu ersehen. 3. Pott, Fall II: Ventrikelseptum im hintern obern Teil defekt. Aus dem r. Ventr. entspringt das einzige art. Gefäß, das von seiner hinteren Wand über seinem Ursprunge zu jeder Lunge einen Ast gibt. Wucherung von der Gegend der Pulmonalesursprünge bis zum Septum-Defekt ausgedehnt. Coronarien nicht erwähnt. 4. Pott, Fall III: Am hintern Teil des Ventrikelseptums 2 Defekte. Aus dem r. Ventrikel das einzige art. Gefäß, das sich über den normalen Semilunares bulbusartig erweitert. Es entsendet aus seinem hintern Teil unmittelbar über seinem Ursprunge einen Ast zur r. Lunge. 8 mm oberm Ursprung wird aus dem Bogen der Trunc. anonym. und die l. Carotis, 23 mm ober ihm von der hintern Wand des (sogenannten) Truncus comm. ein dünner Ast zur l. Lunge nach abwärts entsandt. Konusverengerung von 2 mm Weite unterhalb der normal entwickelten Klappen. Über den weiteren Situs und die Coronarien fehlen Angaben. (Potts Fälle auch bei Pitschel.) 5. Fall Muhr: Vorne eine dem Konus entsprechende Vorwölbung, die innen besehen

blind endigt und die sich vor den Anfang des Truncus art. legt. Dieser erhebt sich in der Mitte der Herzbasis, 15 mm oberhalb seiner Anfangsstelle ist er abgeschnitten. Ein einziger großer Ventrikel; in ihm zieht ein Wulst von unten l. nach oben r., in 20 mm Länge, zur Ansatzstelle des Truncus, endet an der r. Klappe und der zwischen r. und hintrer Klappe gelegnen Pars membranacea. 3 Semilunares, im r. und hintern Sin. Valsalv. gehen 2 Coronarien ab. — Wohl Pulmonalisatresie am Konus, wohl kaum Truncuspersistenz. 6. Fall Bernard: 1 großer Vorhof; 2zipflige Atriov.-Klappe; 1 Ventrikel, von dem man nach r. oben hin in einen haselnußgroßen Blindsack kommt, der sich nur in den großen Ventrikel öffnet. Oberhalb der Kommunikation zwischen kleinem und großen Ventrikel entspringt 1 großes art. Gefäß, über beiden reitend, mit 3 Semilunares. Herz kurz abgeschnitten, daher sonst keine Angaben.

Zum Schluß führe ich die einzelnen Fälle unter den bei Herxheimer angegebenen, mir zweifelhaft erscheinenden Rubriken an und setze die von mir angegebene Diagnose bei; die mit 0 bezeichneten Nummern waren mir nicht zugänglich.

I. Völliges Fehlen der Pulmonalis.

Wilson (S. 33): Wohl part. Trunc.-Pers.
Bigger (S. 44): Wohl Pulm.-Atres.
Smith (S. 43): Sichere Pulm.-Atres.
Meckel (2 Fälle): 0
Farre: 0
Standert (S. 44): Wohl Pulm.-Atres.
Chevers (S. 28): Pulm.-Atres., Bronch.-Art.
Hyernaux (S. 31): Part. Trunc.-Pers.
Semple (S. 43): Pulm.-Atres. mit Transpos.
Peacock-Reed (S. 44): Wahrsch. Pulm.-Atres.
Loewenthal: 0

II. Coronarien von hohem Ursprung:

Farre (S. 35): ?
Owen-Clark (S. 15): Sichre Aort.-Atres.

Heath-Power (S. 41): Aort.-Atres. od. Trunc.-Pers.?
Vernon (S. 41): Aorten-Atres.
Jürgens (S. 41): dito.
Forster (S. 41): dito.

III Partielle Truncuspersistenz.

Rokitansky 10 (S. 30):
Rokitansky 4 (S. 30):
Hyernaux (S. 31):
} Sicher.

Wilson (S. 33): wohl part. Tr.-Pers.
Standert (S. 44): wohl. Pulm.-Atres. (kein Rudim.)

Deutsch
Meckel
Lavergne
Carson
Beckhaus
Mansfeld
} 0

IV. Einziges Gefäß vom Charakter der Aorta:

Brandley (S. 41): Vielleicht Aort.-Atres. (Coron.?)
Blumhardt (S. 31): Part. Tr.-Pres., Atres. isthm., Duct.-Pers.
Thérémin 96: 0
v. Buhl (S. 37): Aorten-Atresie wahrscheinlich.
Grant (S. 35): Trunc.-Pers.?
Hickman (S. 43): Pulm.-Atres., Transpos.
Semple (S. 43): dito.
Charrin (S. 44): Pulm.-Atres.? Bronch.-Artt.
Owen-Clark (S. 15): Aort.-Atres.
Vernon (S. 41): dito.
Potocki (S. 39): Anomale Tr.- u. Schlundb.-Teilg.
Calori: 0
Herxheimer (ibid. S. 429): Tr.-Pers. oder Pulm.-Atres.?
Power (S. 41): Aort.-Atres.?
Bernard (S. 46): Angebl. Tr.-Pers. — Unsicher.

V. Einziges Hauptgefäß vom Charakter der Pulmonalis:

Ziegenspeck (S. 19): Wohl sichere Aort.-Atres.

VI. Noch von Pitschel als Trunc.-Persist. angeführt:

Smith (S. 43): Pulm.-Atres.
Nunnely (S. 45): Ungenügend beschrieben.
Pott I—III (S. 45): dito.
Preisz XV (S. 31): Part. Trunc.-Pers.
Preisz XVI (S. 34): Totale Trunc.-Pers.
Klipstein I (S. 33): Wohl part. Trunc.-Pers.
Epstein (S. 29): Ungeteilter Konus.

VII. Weitere von mir angeführte Fälle:

Tiedemann (S. 32): Part. Tr.-Pers., Atr. isthm.
Krause (S. 32): Part. Tr.-Pers.
Green (S. 33): Part. Tr.-Pers. oder Pulm.-Atres?
Clark (S. 33): Part. Tr.-Pers.?
Buchanan (S. 34): Totale Tr.-Pers.
Gallois (S. 36): Tot. Tr.-Pers. oder Aort.-Atres.?
Hochsinger (S. 39): Transp., weite Pulm. mit 1 Coron., enge Aorta.
Buhl IX (S. 39): Ungleiche Tr.-Teilg. (Pulm. kleiner).
Volbeding VI (S. 40): Ungleiche Tr. u. Schlundb.-Teilg.
Crisp (S. 41): Event. Aort.-Atres.
Clar (S. 42): dito.
Pitschel (S. 42): Aort.-Atres.? Coron. aus r. Carotis?
Muhr (S. 45): Pulm.-Atres. am Konus.

Zusammenfassung:

Bei der Klassifizierung der Teilungsanomalien, die zu Abweichungen der normalen Entwicklung im Gebiet der großen Gefäße führen, sollten irreführende Ausdrücke wie „vollständiges Fehlen der Lungenarterie", „einziges Hauptgefäß vom Charakter der Aorta" oder „der Pulmonalis" in Wegfall kommen. Es sollten dafür die klaren anatomischen

Bezeichnungen als Diagnosen im Gebrauch sein: partielle oder totale Persistenz des Truncus communis, Atresie der Aorta, Atresie der Pulmonalis. Aufgrund der angegebenen Merkmale ist die Unterscheidung durchführbar. Um die Merkmale aber in genügender Weise beibringen oder über den Erfolg des Suchens nach ihnen berichten zu können, ist es nötig, die sämtlichen Brustorgane und die Halsorgane bei der Sektion im Zusammenhang herauszunehmen. Nur durch diese Methode kann man den Fall genügend verfolgen. Da man aber oft Überraschungen trifft, wo man sie vorher nicht erwartete, empfiehlt es sich, in jedem Fall diese sogenannte Zenkersche Sektionstechnik anzuwenden.

Anmerkung: Bei unserm Fall II wurde von der linken Kante des Ventrikels der Länge nach ein Stück entnommen (seine laterale Grenze bildete das Epicard, seine mediale hingegen die laterale Wand des öfter genannten pigmenthaltigen Spaltraumes) und auf Längsschnitten mikroskopisch untersucht, einmal um in der Muskulatur auf Entzündungserscheinungen oder deren Reste zu fahnden (dies empfiehlt B. Fischer, zitiert nach Herxheimer, zur Feststellung, ob die Atresie entzündlich bedingt ist) und dann um auf das Vorhandensein eines Endocards an der medialen Seite zu prüfen. Die Muskulatur nahm die Färbung gut an, zeigte keine Veränderung des Parenchyms, keine intertitiellen Infiltrate und keine Narben. Ihr medial aufgelagert, aber bei der schweren Schneidbarkeit des alten Präparates stets nur in geringerer Längsausdehnung erhalten, fand sich eine schmale, ganz schwach färbbare Zone, in der ein verflochtenes Netzwerk feiner Fasern, sich regellos durchkreuzend, zu erkennen war; in diesem fanden sich rundliche Zellen mit schwach gefärbten Kernen (weiße Blutkörperchen) und ausgelaugte rote Blutkörperchen; deren Pigment aber fand sich den dieser Zone zunächst liegenden Muskelfasern in Form rotbrauner, rundlicher, grober Schollen auf-, nicht eingelagert (dies wohl eine Wirkung der lange einwirkenden Kaiserlingschen

Flüssigkeit). Der Nachweis eines richtigen Endocards war nirgends möglich. Da sich in dem Netzwerk vielfach im Verlauf der Fasern feine längliche Kerne nachweisen ließen, glaube ich, daß wir einen in Organisierung befindlichen Thrombus vor uns haben. Dieser könnte unter 3 verschiedenen Möglichkeiten entstanden sein: 1. in einem größern Gefäß; wir können jedoch von einer Gefäßwand gar keine charakteristische Struktur sehen, die sich doch nicht so leicht verwischt hätte. 2. Durch ein zirkumskriptes Hämatom; doch finden wir keine Spur von stattgehabter Zerstörung der Umgebung, auch hat die Annahme eines Hämatoms von gerade dieser Ausdehnung und Topographie nicht viel Wahrscheinlichkeit für sich. Als 3. bleibt die Möglichkeit, daß in einem rudimentären Ventrikel bei Verlust seiner Kommunikation mit dem Kreislauf die Vorgänge der Thrombose und der Organisierung des Thrombus eintraten und daß hiebei die Struktur des feinen Endocards undeutlich wurde und verschwand. So gelangen wir durch Exklusion zu der Annahme eines rudimentären linken Ventrikels, trotz nicht nachweisbaren Endocards.

Figuren-Erklärung: Die Figur zeigt schematisch die Verhältnisse bei Aortenatresie im Anschluß an unsere 2 Fälle. a = Aortenrudiment, b = Coron. dextra, c = Coron. sin., d = Blindsack des Aortenrudiments oberhalb des atretischen Ostiums, e = l. Vorhof, f = For. ovale, g = Pulmonalis dextra, h = Pulm. sin., i = Anonyma, k = Carotis sin., l = Subclav. sin. Die punktiert angegebenen Teile liegen hinter dem Pulmonalisstamme.

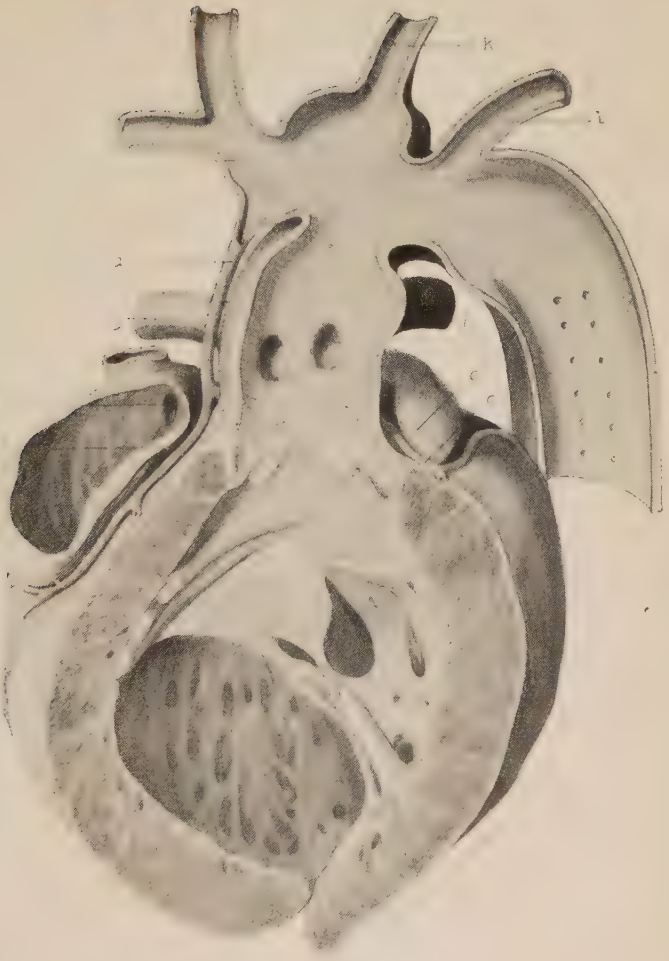

Verzeichnis der benützten Literatur.

G. Herxheimer, Mißbildungen des Herzens (in Schwalbes Morphologie der Mißbildung., III. Teil, 3. Lieferung), Jena 1910.
H. Vierordt, Die angeb. Herzkrankheiten, Nothnagel, Bd. 15, I. Teil, 1898.
Rauchfuß in Gerhardts Handbuch d. Kinderkrankheiten, 4. Bd., 1. Abtlg., 1878.
Rokitansky, Die Defekte der Scheidewände des Herzens.
Born im Arch. f. mikrosk. Anat., Bd. 33, 1889.
Förster, Die Mißbildungen d. Menschen, Jena 1861.
Preisz in Zieglers Beiträgen, Bd. VII, 1890.
Owen-Clark in The Lancet, 1848, vol. 2, p. 664.
Jost, Inaug.-Diss., Gießen 1896.
v. Konstantinowitsch in Prag. Med. Wochenschr. 1906, Nr. 49.
Ziegenspeck im Arch. f. Gynäkol., Bd. 32, 1888.
Jantzen, Inaug.-Diss., Leipzig 1896.
Martens, Inaug.-Diss., Greifswald 1889.
Klipstein, Inaug.-Diss., Berlin 1889.
Kaiser, Inaug.-Diss., München 1896/97.
Gierke, Charité-Annalen, Jahrg. 32, S. 299.
Baumgarth, Inaug.-Diss., Halle 1902.
Grothe, Inaug.-Diss., Kiel 1898.
Pulstinger, Inaug.-Diss., München 1904.
Thorel, Referate in Lubarsch-Ostertags Ergebnissen der allgem. Pathol., Jahrg. 9, I., S. 585 und 11. II., S. 194.
Chevers, London Med. Gazette, vol. 3, 1846, und Arch. génér. de médec., 1847.
Epstein, Prag. Zeitschr. f. Heilk., VII, 1886.
Blumhardt, Mitteilungen d. Württemb. ärztl. Vereins, Bd. I, 1834.
Krause, Jahrb. f. Kinderheilk., 1905, S. 43.
Green, Transact. of the Pathol. Soc., vol. 19, p. 188.
Clark, Transact. of the Pathol. Soc., vol. 36, p. 178.

Buchanan, Transact. of the Pathol. Soc., vol. 15, p. 89.
v. Buhl, Zeitschr. f. Biol., 1880.
Grant, The amer. Journal of med. Sciences, 1883, p. 149.
Gallois, Lyon médic., vol. 83, 1896, p. 469.
Potocki, Le progrès médic., 1886, p. 777.
Volbeding, Inaug.-Diss., Halle 1881.
Forster, Pathol. Transact., 1846/47.
Vernon, Medic.-chir. Transact., vol. 39, 1856.
Jürgens, Berliner Klin. Wochenschr., 1892, S. 566.
Heath-Power, Pathol. Transact., vol. 26, p. 62.
Bradley, Brit. med. Journal, 1873.
Crisp, Pathol. Transact., I, p. 50.
Pitschel, Inaug.-Diss., Königsberg 1897.
Greg. Smith, The Lancet, 1842 (15. I.)
Hickman, Pathol. Transact., vol. 20, p. 88.
Semple, Pathol. Transact., vol. 21, p. 80.
Peacock-Reed, Pathol. Transact., vol. 31.
Bigger, Wochenschr. f. d. ges. Heilk, 1839, S. 554.
Nunnely, The Lancet, 1871 (8. II.).
Charrin-le Noir, Arch. de physiol. norm. et pathol., V sér., t. 3, Paris 1891.
Pott, Jahrb. f. Kinderheilk., Bd. 13, S. 11.
Muhr, Inaug.-Diss., Würzburg 1889.
Bernard, L'Union médic., 1860 (31. März).

Lebenslauf.

Ich wurde am 15. Oktober 1881 zu Trautskirchen (Mittelfranken, Bayern) als Sohn des kgl. Pfarrers Wilhelm Pietzsch und seiner Ehefrau Luise, geb. Ziegel, geboren. Ich besuchte die Volksschule in Trautskirchen, die Lateinschule in Windsbach und das Gymnasium in Erlangen; hier erwarb ich das Reifezeugnis im Herbst 1900. Ich studierte Medizin in Erlangen (7 Semester) und in Würzburg und Straßburg (je 1 Semester). In Erlangen bestand ich die ärztliche Vorprüfung im Jahr 1902 und die ärztliche Prüfung im Sommer 1905. Vom praktischen Jahr wurde ich dispensiert; die Approbation als Arzt wurde mir am 16. August 1905 erteilt. Das erste Halbjahr der Militärzeit diente ich im Winter 1900/01 beim kgl. bayerischen 19. Infanterie-Regiment in Erlangen; von der Ableistung des zweiten wurde ich befreit. Seit der Approbation war ich $^1/_4$ Jahr am pathologischen Institut in Jena, $^3/_4$ Jahre an der medizinischen Poliklinik in Erlangen Assistent. Nachdem ich sodann an verschiedenen Stellen in der allgemeinen Praxis tätig gewesen, war ich während der letzten $2^1/_2$ Jahre Assistenzarzt an der chirurgischen Abteilung des städtischen Krankenhauses in Karlsruhe. Die vorliegende Arbeit wurde an der Karlsruher Prosektur (Prof. v. Gierke) begonnen, am Erlanger pathologischen Institut (Prof. Hauser) vollendet.

Meinen verehrten Lehrern der Pathologie, Herrn Prof. Hauser in Erlangen und Herrn Prof. von Gierke in Karlsruhe, sei auch an dieser Stelle herzlich gedankt für die Liebenswürdigkeit, mit der sie mir stets ihre Hilfsmittel und ihren Rat zur Verfügung stellten, ebenso Fräulein Marg. Schroedter, der Zeichnerin des Karlsruher Instituts, deren Künstlerhand die Abbildung entstammt.

Fall, Alter, Geschlecht	Vorhöfe	Venöse Ostien	R. Ventr.	L. Ventr.
Pietzsch I 4 Tage Knabe	R. groß; l. viel kleiner For. ov. offen	R. funktionierend, l. rudimentär und verschlossen	Nur 1 Ventr. nachweisbar	
Pietzsch II 51 Std. Mädchen	Wie I	Wie I, Exkreszenzen der Tricuspid.	Groß, als einziger zunächst erscheinend	Rings abgesch sener, pigmentl Spaltraum, w rudim. l. Ver
Owen-Clark mehrtäg. Mädchen	R. normal groß; l. kleiner als normal. Defekt oben im Sept.	tricusp.teilw.fehlend Mitr.: nur kl. Grube, in die Ventr.-Wand führend, vorh.	Groß, scheinbar der einzige V.	Scheinbar vorh. Rudiment, ohne Verbindg. d. großen V
Jost I Neugebor. Mädchen	Stark erweit. r., normal weiter l. Vorh. kleiner Sept.-Def.	R. weiter als normal, l. verschlossen, glatt	Stark erweitert, hypertroph.	Minimal, Inhalt geronne Blut
v. Konstantinowitsch $2^1/_2$ Tage Mädchen	1 Vorhof, r. Aurikel größer, Wand verdickt, l. normal groß	1 Ostium (2 Klappen) nahe d. l. Herzwand	Nur 1 Ventr., aus ihm r. di Pulm. abgehend	
Ziegenspeck 5 Tage Knabe	R. mäßig gefüllt, l. kollabiert, Spalt im Sept.	R. schlußfähig, l. verschlossen	Sehr weit, dicke Wand	Sehr klein
Martens II 3 Wochen Knabe	R. stark dilat. For. ov. weit offen	R. nichts erwähnt, l. klein, 22 mm Umfang, mit Auflagerungen.	Stark dilat., sehr hypertroph. Spitze ganz bildend	Erbsengroß Wand mattge R : L = 16 :
Jantzen 4—6 Stunden Knabe	R. dilat., hypertr., l. stark dilat. und hypertr., For. ov. am obern Rand offen	Beide normal	Dilat. u. hypertroph., Conus art. weit, Semil. intakt	Dilat. Stark hy troph., Conus t terförmig verer dann Hinder
Klipstein II 2 Tage Knabe	For. ov. offen	Nicht ausgebildete Mitr.	Stark ausgedehnt	Kirschgroße H Ost. aort. fel
Kaiser 4 Tage Knabe	R. sehr groß, l. rudim., Herzohr gut ausgebildet, großes For. ov.	Tric. mit gallertigen Knötchen, Mitr. rudim., vollst. geschlossen.	Dilat. Dünne Musk., fettig degen. Semil. zart.	Fast ganz oblitt. pendix des r. na u. h. Höhle erbse Endoc. schwi
Preisz XVII	R. erweitert, l. eng, For. ov. vorh.	Tric. vorh. Mitr. klein.	Groß, bildet die Spitze. Aus ihm die Pulm.	Kugelig, haseln groß, Höhle erbseng

Aortenatresie.

. ventr.	Pulm. und Aorta	Coronarien	Sonstiges
ehlt	Typisches Bild	Beide oberhalb des atret. Ost. aort. entspringend	
Räume getrennt	dito.	dito.	
nt vorh.	dito. S. Text	Aus d. Aort. asc. 2 Coron.	Herz kleiner als normal
chlossen	dito. S. Text	dito.	Zahlr. sonst. Mißbildung.
ehlt	dito. S. Text	Nur die r. Cor. aus d. rudim. Aort. asc., die l. aus d. Pulm.	
erstarker efekt	Pulmonalis aneurysm. Daneben kleineres Gefäß, Zusammenh. verschnitten	S. Text	
membr. ehlt	Pulm. (29 mm) durch Duct. Bot. in d. Aorta. 2 seitl. Lungenäste. Aort. asc. $7^1/_2$, arc. 10, desc. 15 mm. Verschluß des Ost. aort. durch dünne Membran. Ober dieser Klappenrudimm. und Ursprung der Corr.		Herz stark vergr.
Defekt.	Pulm. viel weiter als normal, 2 seitl. Lungenartt. Duct. Bot. weit, führt zu Aort. desc. und arcus. Aort asc. $^1/_3$ so stark als die Pulm., bis zur Höhe der Semill. durchgängig; hier Membranverschluß. Darüber Ursprünge der Corr. Auch Arcus eng.		Kleine Oberextr. Nichtsf. Endocarditis
	Pulm. sehr weit, 2 Lungenartt.; durch Duct. Bot. zur Aort. desc. und arcus. Arc. aort. nicht so stark als Pulm. Klappenrudimm. Darunter das Ostium verschlossen.	Aus der Aorta	Herz groß, keine Entz.-Reste
lossen?	Pulm. aus r. Ventr. 2 seitl. Lungenäste. Durch Duct. Bot. zur Aort. desc. u. arcus. Ost. aort. verschlossen. Aort. asc. gut entwickelt, im Arcus nicht so deutl. angelegt	Oberh. des blinden Endes der Aorta entspringend	Sklerem, keine Cyanose
?	Pulm. wie vorher. Arc. aort., wenig dünner als norm. Aort. asc. 3 mm Durchm., hinter der Mitte der Pulm., gibt beide Corr. ab, endet 2—3 mm tiefer an der Herzbasis blind, mit durchscheinendem Diaphragma		Nach Pr. entzündl. entst.